BOLETÍN CLÍNICO
HOSPITAL INFANTIL DEL ESTADO DE SONORA

BCHIES

SECRETARÍA DE SALUD PÚBLICA DEL ESTADO DE SONORA
Índices: CENDIS, BIBLIOMEX SALUD, EBSCO, PERIÓDICA UNAM, IMBIOMED, LILACS, BIREME-OPS, LATINDEX, SIIC Data bases.

ISSN 1405-1303

EDITORIAL

70 El 40 aniversario del Hospital Infantil del Estado de Sonora.
Jaime Gabriel Hurtado Valenzuela

ARTÍCULOS ORIGINALES

72 Rotavirus en el recién nacido, análisis de 32 casos de adquisición comunitaria.
Katy Lizeth Reyes-Hernández,
Raúl Romero-Feregrino,
Diana Piedad Reyes-Hernández,
Ulises Reyes-Gómez,
Manuel Ulises Reyes-Hernández,
Gerardo López-Cruz,
Aranza Ávila-Correa,
Antonio Luévanos-Velázquez,
Arturo Perea-Martínez,
Claudia Santamaría-Arza

82 Ventana de esteroide en niños con leucemia linfoblástica aguda evaluada por factores pronósticos.
Homero Rendón-García
Gabriela Tamayo Pedraza
Gilberto Covarrubias-Espinoza

90 Sensibilización a alergénos en pacientes pediátricos mayores de 2 años en el Hospital Infantil del Estado de Sonora.
Carlos López Romero
Jorge Huerta Romero
Mauricio Frías-Mendívil

CONVOCATORIAS

97 Pediatría, Cirugía pediátrica, Neonatología y Oncología pediátrica

ARTÍCULOS DE REVISIÓN

99 La dieta sin gluten debe administrarse solo a niños con diagnóstico de enfermedad asociada al trigo.
Ana M. Calderón de la Barca
María Esther Mejía León

109 Coccidioidomicosis en el embarazo y periodo perinatal.
Manuel Alberto Cano-Rangel
Francisco Javier Vázquez-Ramírez
Victoria Yolanda Mateo-Madrigal
José Ángel Vázquez-Alvarado
Cristhian Miguel Tapia-Torres

CASOS CLÍNICOS

119 Melanoma maligno congénito. Presentación inusual en un lactante.
Armando Quero-Hernández
Luis M. Sánchez-Navarro
Javier Hernández-Arriola
Ulises Reyes-Gómez
Alejandro Quero-Estrada
Katy Lizeth Reyes-Hernández

127 Tumor de GIST pediátrico. Presentación de dos casos y revisión de la literatura.
Adrián Morales Peralta
Gilberto Covarrubias Espinoza
Candy Guadalupe Ríos García
Tania Clarisa Larios Farak
Luis Omar Millán Valenzuela
Vanessa Guadalupe Galván Ruíz

136 Reacción anafiláctica severa secundaria a la aplicación de la vacuna triple viral.
María Imelda Toledo-Ramírez
Ulises Reyes-Gómez
Katy Lizeth Reyes-Hernández
Diana Piedad Reyes-Hernández
Raúl Romero-Feregrino
Antonio Luévanos-Velázquez
Manuel Ulises Reyes-Hernández,
Gerardo López-Cruz
Ofelia Pérez-Pacheco

144 Molusco contagioso en niños: nuevo tratamiento tópico a base de dimetilsulfóxido combinado con yodopovidona.
Roberto Rodríguez-García
Roberto Rodríguez-Silva

151 Tumor Miofibroblástico Inflamatorio (TMI) de pulmón en un niño de 10 años con hipergammaglobulinemia y plaquetosis reactiva. A propósito de un caso.
Edith de María Blásquez Azúa
Homero Rendón García
Diana Gutiérrez de la Vega
Jorge Cruz

OBITUARIO

Contenido

ISSN 1405-1303

EDITORIAL

70 El 40 aniversario del Hospital Infantil del Estado de Sonora.
Jaime Gabriel Hurtado Valenzuela

ARTÍCULOS ORIGINALES

72 Rotavirus en el recién nacido, análisis de 32 casos de adquisición comunitaria.
Katy Lizeth Reyes-Hernández,
Raúl Romero-Feregrino,
Diana Piedad Reyes-Hernández,
Ulises Reyes-Gómez,
Manuel Ulises Reyes-Hernández,
Gerardo López-Cruz,
Aranza Ávila-Correa,
Antonio Luévanos-Velázquez,
Arturo Perea-Martínez,
Claudia Santamaría-Arza

82 Ventana de esteroide en niños con leucemia linfoblástica aguda evaluada por factores pronósticos.
Homero Rendón-García
Gabriela Tamayo Pedraza
Gilberto Covarrubias-Espinoza

90 Sensibilización a alergénos en pacientes pediátricos mayores de 2 años en el Hospital Infantil del Estado de Sonora.
Carlos López Romero
Jorge Huerta Romero
Mauricio Frías-Mendívil

CONVOCATORIAS

97 Pediatría, Cirugía pediátrica, Neonatología y Oncología pediátrica

ARTÍCULOS DE REVISIÓN

99 La dieta sin gluten debe administrarse solo a niños con diagnóstico de enfermedad asociada al trigo.
Ana M. Calderón de la Barca
María Esther Mejía León

109 Coccidioidomicosis en el embarazo y periodo perinatal.
Manuel Alberto Cano-Rangel
Francisco Javier Vázquez-Ramírez
Victoria Yolanda Mateo-Madrigal
José Ángel Vázquez-Alvarado
Cristhian Miguel Tapia-Torres

CASOS CLÍNICOS

119 Melanoma maligno congénito. Presentación inusual en un lactante.
Armando Quero-Hernández
Luis M. Sánchez-Navarro
Javier Hernández-Arriola
Ulises Reyes-Gómez
Alejandro Quero-Estrada
Katy Lizeth Reyes-Hernández

127 Tumor de GIST pediátrico. Presentación de dos casos y revisión de la literatura.
Adrián Morales Peralta
Gilberto Covarrubias Espinoza
Candy Guadalupe Ríos García
Tania Clarisa Larios Farak
Luis Omar Millán Valenzuela
Vanessa Guadalupe Galván Ruíz

136 Reacción anafiláctica severa secundaria a la aplicación de la vacuna triple viral.
María Imelda Toledo-Ramírez
Ulises Reyes-Gómez
Katy Lizeth Reyes-Hernández
Diana Piedad Reyes-Hernández
Raúl Romero-Feregrino
Antonio Luévanos-Velázquez
Manuel Ulises Reyes-Hernández,
Gerardo López-Cruz
Ofelia Pérez-Pacheco

144 Molusco contagioso en niños: nuevo tratamiento tópico a base de dimetilsulfóxido combinado con yodopovidona.
Roberto Rodríguez-García
Roberto Rodríguez-Silva

151 Tumor Miofibroblástico Inflamatorio (TMI) de pulmón en un niño de 10 años con hipergammaglobulinemia y plaquetosis reactiva. A propósito de un caso.
Edith de María Blásquez Azúa
Homero Rendón García
Diana Gutiérrez de la Vega
Jorge Cruz

OBITUARIO

Content

ISSN 1405-1303

EDITORIAL

7' The 40th anniversary of the Children's Hospital of the State of Sonora.
Jaime Gabriel Hurtado Valenzuela

ORIGINAL ARTICLES

72 Rotavirus in the newborn, analysis of 32 cases of community acquisition.
Katy Lizeth Reyes-Hernández,
Raúl Romero-Feregrino,
Diana Piedad Reyes-Hernández,
Ulises Reyes-Gómez,
Manuel Ulises Reyes-Hernández,
Gerardo López-Cruz,
Aranza Ávila-Correa,
Antonio Luévanos-Velázquez,
Arturo Perea-Martínez,
Claudia Santamaría-Arza

82 Result of the Steroid window evaluated by prognostic factors in children with Acute Lymphoblastic leukemia.
Homero Rendón-García
Gabriela Tamayo Pedraza
Gilberto Covarrubias-Espinoza

90 Sensitization to allergens in pediatric patients older than 2 years in the Children's Hospital of the State of Sonora.
Carlos López Romero
Jorge Huerta Romero
Mauricio Frías-Mendívil

ANNOUNCEMENT

97 Pediatrics, Pediatric Surgery, Neonatology and Oncology Pediatric.

REVIEW ARTICLES

99 Gluten-free diet should only be given to children with diagnosis of wheat-associated disease.
Ana M. Calderón de la Barca
María Esther Mejía León

109 Coccidioidomycosis in pregnancy and perinatal period.
Manuel Alberto Cano-Rangel
Francisco Javier Vázquez-Ramírez
Victoria Yolanda Mateo-Madrigal
José Ángel Vázquez-Alvarado
Cristhian Miguel Tapia-Torres

CLINICAL CASES

119 Congenital malignant melanoma. Unusual presentation in an infant.
Armando Quero-Hernández
Luis M. Sánchez-Navarro
Javier Hernández-Arriola
Ulises Reyes-Gómez
Alejandro Quero-Estrada
Katy Lizeth Reyes-Hernández

127 Pediatric GIST tumor. Presentation of two cases and review of the literature.
Adrián Morales Peralta
Gilberto Covarrubias Espinoza
Candy Guadalupe Ríos García
Tania Clarisa Larios Farak
Luis Omar Millán Valenzuela
Vanessa Guadalupe Galván Ruíz

136 Severe anaphylactic reaction secondary to the application of triple viral vaccine, Measles, Mumps and Rubella (MMR).
María Imelda Toledo-Ramírez
Ulises Reyes-Gómez
Katy Lizeth Reyes-Hernández
Diana Piedad Reyes-Hernández
Raúl Romero-Feregrino
Antonio Luévanos-Velázquez
Manuel Ulises Reyes-Hernández,
Gerardo López-Cruz
Ofelia Pérez-Pacheco

144 Molluscum contagiosum in children: new topical treatment with dimethylsulfoxide combined with povidone iodine.
Roberto Rodríguez-García
Roberto Rodríguez-Silva

151 Myofibroblastic Inflammatory Tumor (IMT) of the lung in a 10-year-old boy with hypergammaglobulinemia and reactive plaquetosis. Case presentation.
Edith de María Blásquez Azúa
Homero Rendón García
Diana Gutiérrez de la Vega
Jorge Cruz

OBITUARY

Editorial

El 40 aniversario del Hospital Infantil del Estado de Sonora

Dr. Jaime Gabriel Hurtado Valenzuela*

***Editor del Boletín Clínico del Hospital Infantil del Estado de Sonora**
Correo electrónico: bolclinhies@gmail.com

Este número del boletín aparece en octubre, con el fin de cubrir su carácter semestral, y es precisamente el próximo mes de noviembre, cuando el Hospital Infantil del Estado de Sonora (HIES), celebrará su cuarenta aniversario, desde aquel primer día que abrió sus puertas para atender a la población pediátrica del noroeste de México.

Sí, entonces este breve editorial está dedicado a nuestro hospital, en plenitud de su madurez. En otras editoriales de aniversario, se ha descrito en forma excelente, su reseña y sus antecedentes, fechas, personajes, así como los principales logros alcanzados, premios, certificaciones, etc., sin dejar de mencionarse la anexión de los servicios de ginecología y obstetricia del Hospital General del Estado al hasta entonces Hospital Infantil, a casi veinte años posteriores a su creación. Esta vez y de una manera menos formal, haremos un pequeño viaje en el pasado con una visión de ex residente en forma inicial y más tarde como médico adscrito durante esos cuarenta años de los que muchos siempre hemos considerado nuestra segunda casa.

"¿Vas a hacer la especialidad en el DIF de Hermosillo? (Hospital del niño DIF del Noroeste)", me preguntaban mis compañeros residentes rotatorios (cuando existía el RR) de aquel Hospital General de Occidente en Guadalajara. "Sí, así es, me voy al DIF de Sonora" y no al DIF del entonces Distrito Federal, que era al que me habían asignado. Y fue así que después de superar varios exámenes, iniciamos la preparación clínica en pediatría en esta noble institución, construida por la Federación y que en aquel entonces se encontraba muy al norte de la ciudad capital, aún con calles sin pavimentar y rodeada de colonias populares "y casas tipo cartonite (cartonait)" como dijera uno nuestros maestros fundadores, al referirse a las casas de cartón que desde los pisos superiores del hospital se observaban. Como parte de la quinta cohorte de residentes que tuvimos ese entrenamiento, hasta cierto punto "militaroide", respecto a todas las actividades hospitalarias e inclusive de relaciones interpersonales principalmente entre nosotros como becarios, ingresamos veinte compañeros médicos, de los cuales la mitad aproximadamente era de otros estados de la República. Tres años después terminamos la residencia solo nueve. Sí, había un sistema llamado piramidal, entrábamos muchos y salíamos pocos, como pediatras. A veces uno ya como profesor de la especialidad, echa de menos ese sistema.

Las sesiones anatomopatológicas se realizaban dos veces al mes y en forma alternada; los patólogos eran del propio hospital y del DIF del Distrito Federal, además, la elección de los residentes comentaristas se hacía prácticamente una hora previa a la sesión, con un auditorio siempre lleno y atento a todo lo que ahí ocurría, así que está por demás relatar aquí el estrés tremendo que se sufría durante esos dichosos "jueves de sesión".

En general, se podría decir que el residente de pediatría de aquellos tiempos era un sobreviviente de las guardias tipo AB o ABC, siempre con exceso de trabajo y pocas horas de sueño, mucha responsabilidad y mucha disciplina. Pero como se sabe, todo esfuerzo tiene una recompensa y eso lo sabíamos muy bien, así que afortunadamente se terminó una muy buena residencia y se salió a practicarla sin ningún temor, ya fuera en el ámbito institucional como en el privado. En 1984, nos tocó el cambio de nombre, de ser Hospital del Niño DIF del Noroeste, pasó al estado y desde entonces se le conoce como Hospital Infantil del Estado de Sonora (HIES), aunque gran parte de la población se refiere a él todavía como el DIF.

Con el paso del tiempo, uno se encuentra ahora en el mismo lugar, pero como pediatra adscrito y profesor de la especialidad. Han pasado muchas generaciones de residentes, ahora compañeros pediatras, y la gran mayoría se desenvuelve con éxito en diversas instituciones públicas, consultorios y hospitales particulares a lo largo y ancho del país. Algunos de ellos han estado al frente de los servicios de salud de sus estados y en otras muchas funciones gubernamentales.

El edificio que alberga el HIES ha sufrido pocas modificaciones y, en general, conserva su diseño original; solo se han realizado reparaciones y algunas remodelaciones en diferentes pisos. Se ha agregado un área destinada al servicio de ginecología y obstetricia (Hospital Integral de la Mujer del Estado de Sonora [HIMES]), unida de manera estructural al HIES. Asimismo, la zona de la ciudad donde se encuentra el hospital ha crecido y mejorado en gran medida.

En este aniversario, cuatro décadas de vida del hospital, casi de forma automática se vienen a la memoria los médicos pediatras, directores, fundadores, nuestros maestros, compañeros residentes de generación y los de mayor y menor jerarquía, personal de enfermería, administrativo, de mantenimiento y servicios, entre otros. Unos ya se nos adelantaron en el camino y, por fortuna, muchos otros gozan de su retiro; hay algunos que aprovechando su jubilación, continúan ejerciendo la pediatría y algunos se dedican a la docencia universitaria, en donde continúan enseñando y divulgando su sapiencia y experiencia para beneficio de sus alumnos.

Un lugar muy especial en este pequeño recorrido lo representan los recuerdos de las experiencias con muchos, muchos pacientes, niños y niñas de diferentes edades y sus familias, las cuales nos han confiado su salud tanto en diferentes circunstancias, desde una simple infección viral hasta grandes tragedias, a lo largo de estas cuatro décadas. Sin ellos no podríamos haber concluido nuestra formación, son el motor de cada uno de nosotros en nuestra labor diaria, donde siempre buscamos ser mejores seres humanos y mejores pediatras (no puede ser al revés).

Siendo el HIES eminentemente pediátrico (atención del recién nacido hasta los 18 años), y comprometidos con la formación integral del médico en su evolución hacia especialista, además, teniendo el aval de la Universidad Nacional Autónoma de México (UNAM) casi desde su fundación, se ha buscado la mejora constante; en especial, resulta relevante hacer mención que actualmente el HIES, como sede externa del curso de pediatría de la UNAM, se encuentra en la fase de evaluación para ingresar al Programa Nacional de Posgrados de Calidad de Consejo Nacional de Ciencia y Tecnología (CONACYT), de ser aceptado, confirmaría una vez más lo que el HIES representa para la población sonorense y para el país: un hospital-escuela de gran prestigio y confiabilidad en la formación de médicos especialistas en la mejor de las especialidades médicas: Pediatría.

Vaya, pues, sean estas modestas palabras como un pequeño homenaje y ¡Feliz 40 aniversario, Hospital Infantil del Estado de Sonora y que cumplas muchos más!

Rotavirus en el recién nacido, análisis de 32 casos de adquisición comunitaria

In memoriam de los niños fallecidos en el sismo de nuestro México 2017

Katy Lizeth Reyes-Hernández[1]
Raúl Romero-Feregrino[2]
Diana Piedad Reyes-Hernández[1]
Ulises Reyes-Gómez[1]
Manuel Ulises Reyes-Hernández[1]
Gerardo López-Cruz[1]
Aranza Ávila-Correa[1]
Antonio Luévanos-Velázquez[3]
Arturo Perea-Martínez[4]
Claudia Santamaría-Arza[5]

RESUMEN

Según la Organización Mundial de la Salud (OMS), el rotavirus representa la principal causa de enfermedad diarreica grave en el mundo. En México, se reporta una incidencia de infección por rotavirus de 4.5 infecciones por 100 niños por mes. En tal contexto, el objetivo del presente artículo es reportar una serie de casos de recién nacidos con gastroenteritis por rotavirus de adquisición comunitaria. Se trata de un estudio prospectivo, observacional-descriptivo, que comprende el periodo entre el 1 de noviembre del 2008 al 30 de agosto de 2016; la característica común entre ellos fue que tuvieran cuadro clínico probable de gastroenteritis viral y confirmación de rotavirus positivo en heces, por la técnica de aglutinación de partículas en látex (*rotaquick*). Se excluyeron aquellos que tuvieran otra etiología. Fueron analizados 32 casos, su edad promedio fue de 23 días, del total, 19 eran masculinos; 24 eran eutróficos, alimentados en forma exclusiva con leche materna, 18; en forma mixta, 6; cursaron con vómito 18; diarrea 23; cólicos en 29; distension abdominal 31; en forma importante 8; y tenesmo 9. Mostraron deshidratación leve 8; moderada, 22; y 2, severa. Además, 18 tenían leucocitosis; 31 linfocitosis relativa; cursaron con isonatremia 24; hipernatremia, 4; hiponatremia, 4; hipocalemia, 12 casos. El coprológico mostró PH de 5, grasas de +++ a +++ cruces en 31 casos, los 32 tuvieron (*rotaquick*) en heces positivo. Fueron rehidratados con terapia de hidratación oral 28, con 2 fallas de tratamiento, fueron hospitalizados 6 casos con buena evolución. La mortalidad fue de 0.3 %. En conclusión, el cuadro clínico de rotavirus en el recién nacido es diferente al que se presenta en los lactantes. Predomina la distensión abdominal y cólicos seguidos por vómitos y diarrea. La alimentación con leche materna es un factor protector de mortalidad.

Palabras clave: adquisición comunitaria, cuadro clínico, gastroenteritis, neonatos, rotavirus.

Fecha de recepción: 09/07/2017
Fecha de aceptación: 24/09/2017

1 Departamento de Pediatría, Laboratorio Clínico e Investigación en Clínica Diana, de Especialidades, Oaxaca, México.
2 Coordinador Médico del Instituto para al Desarrollo Integral de la Salud, México.
3 Departamento de Infectología Pediátrica del Antiguo Hospital Civil de Guadalajara.
4 Academia Mexicana de Pediatría (ACAMEXPED).
5 Jefatura de Pediatría del Hospital Médica Sur, México.

Correspondencia: Dr. Ulises Reyes Gómez. Dirección médica: Clínica, Diana de Especialidades, Calle Símbolos Patrios, # 747, Col. Reforma Agraria, Oaxaca. Correo electrónico: reyes_gu@yahoo.com, telefax (01951) 51-436-90.
Financiamiento: ninguno. Conflicto de intereses: ninguno

ABSTRACT

According to the World Health Organization (WHO), rotavirus represents the major cause of serious illness in the world. In Mexico, an incidence of Rotavirus infection of 4.5 infections per 100 children per month is reported. Objetive: To report the series of cases of newborns with community acquisition of rotavirus gastroenteritis was made a prospective, descriptive, observational study of children under 30 days in the period from November 1, 2008 to August 30, 2016, the common feature among them was that they had a probable clinical picture of viral gastroenteritis and confirmation of positive rotavirus in feces, by the technique of agglutination of particles in latex (rotaquick) were excluded those that had another etiology.

Thirty-two cases were analyzed. Their average age was 23 days, 19 were male, 24 were eutrophic, exclusively fed with breast milk 18, in mixed form 6. They had with vomiting 18, diarrhea 23, colic in 29, abdominal distension 31, in important form 8, tenesmus 9, mild disappearance 8, moderate 22 and severe 2. 18 had leukocytosis, 31 had relative lymphocytosis. They studied with isonatremia 24, hypernatremia 4, hyponatremia 4, hypokalemia 12 cases. The coprologo showed PH of 5, fats from +++ to +++ crosses in 31 cases, all had Rotavirus positive (rotaquick). They were hydrated orally with oral hydration therapy 28, with 2 treatment failures, hospitalized 6 cases with good evolution. Mortality was 0.3%.

The clinical picture of rotavirus in the newborn is different from that seen in infants. Abdominal distention and colic followed by vomiting and diarrhea predominate. Feeding with breast milk is a protective factor of mortality.

Keywords: community acquisition, clinical picture, gastroenteritis, neonates, rotavirus.

INTRODUCCIÓN

Rotavirus es un género de la familia *Reoviridae.* Es un virus ARN de doble cadena segmentada, está compuesto por un core interno y dos cápsides: una interna y otra externa. El genoma contiene 11 segmentos, cada uno actúa como un gen aislado y codifica para una proteína viral (denominada VP), que pueden ser parte de la estructura viral o proteínas no estructurales (NS). Debido a las características antigénicas de VP6 (forma la cápside interna), se ha dividido al rotavirus en grupos de la A a la G, sólo A, B y C se han encontrado en humanos. Representa la principal causa de enfermedad diarreica grave en el mundo, y produce alrededor de 800 mil casos al año, de acuerdo con reportes de la Organización Mundial de la Salud (OMS) y la estrategia de abordaje.[1] Aproximadamente, 450,000 niños de <5 años de edad mueren cada año debido a infecciones por rotavirus, prevenibles por vacunas; la gran mayoría de estos niños vive en países pobres.[2,3]

En Estados Unidos, la incidencia anual por rotavirus en la comunidad varía entre 0.2 a 0.8 episodios por niño al año. Los niños entre 6 y 24 meses de edad son los más susceptibles, con un pico de incidencia entre los 9 y 12 meses. La infección en neonatos es frecuente. Aunque hasta 70% de las infecciones en menores de 2 años puede ser asintomático, sin embargo, se ha informado de enfermedad severa en prematuros. Los virus que infectan a los neonatos en los cuneros, tienden a persistir y son distintos a los que circulan en la comunidad. Las razones de la presencia de infecciones asintomáticas no se conocen, pero se ha propuesto el efecto protector de los anticuerpos maternos.[4] Existen pruebas de que la patogenia de la infección por rotavirus en el neonato puede ser diferente a la infección en niños mayores y adultos.[5]

En Latinoamérica y el Caribe, este virus causa 25% (2 millones) de todas las visitas médicas por diarrea, 40% de las diarreas que requieren hospitalización (190,000) y 5,000 muertes anuales.[6]

Un estudio realizado por Reyna y colaboradores,[7] al analizar el comportamiento de brotes epidémicos por rotavirus, mostró que el serotipo del grupo A fue el agente causal en 100% de los casos, mientras que el genotipo G9 fue documentado en esta década, como responsable de brotes de enfermedad diarreica aguda.

En México, se reporta una incidencia de infección neonatal por rotavirus en 4.5 infecciones por 100 niños al mes; corresponde a diarrea neonatal una tasa de 1.5 episodios de diarrea al mes por cada 100 niños. Ningún dato clínico distingue gastroenteritis por rotavirus en el periodo neonatal; signos tempranos de la enfermedad son letargia, irritabilidad y pobre ingesta alimenticia, generalmente seguidos, en unas cuantas horas, de evacuaciones líquidas verdes o amarillas, sin sangre, pero en ocasiones con moco.[8] No se ha descrito presencia de leucocitos fecales en la diarrea por rotavirus en el neonate, empero, éstos corren el riesgo de presentar diversas complicaciones como deshidratación severa, crisis convulsivas, lesiones cerebrales en la sustancia blanca, sepsis, etc. Para el diagnóstico virológico se requiere realizar examen directo por microscopía electrónica en material fecal (durante la fase aguda); otros métodos son la inmunoelectroforesis, aglutinación en látex, radioinmunoensayo, inmunofluorescencia, ELISA, entre otros. Con este marco conceptual analizamos el comportamiento clínico y demás datos relevantes de recién nacidos que adquirieron rotavirus en la comunidad; se ampliaron los resultados de un reporte previo,[9] considerando que la mayoria de los estudios se han situado con datos clínicos de neonatos en cuneros por adquisición hospitalaria y no en la comunidad, por ello, creímos importante realizar el presente reporte.

MATERIAL Y MÉTODOS

Se trata de un estudio prospectivo, observacional y descriptivo de menores de 30 días de nacidos; el análisis abarca el periodo comprendido del 1 de noviembre del 2008 al 30 de agosto del 2016, en una clínica privada de la ciudad de Oaxaca, México.

El criterio de inclusión fue el siguiente: presentar datos hospitalarios que sugirieran gastroenteritis viral de acuerdo con los criterios clínicos relevantes de la definición operacional de la Norma official Mexicana NOM-017- SSA2-1999, la cual consiste en: niño menor de 5 años que presente cuadro diarreico con duración menor de 14 días, acompañado de vómito, fiebre y deshidratación,[10] así como tener rotavirus positivo en heces, según la técnica de aglutinación de partículas en látex (*rotaquick*). Al momento de la revision, se pidió al laboratorio contiguo al consultorio tomar muestra directa de heces en el último pañal del caso, o bien, durante la observación e hidratación de éste. Dicha técnica ha sido estandarizada en el laboratorio, desde un estudio previo y representa un gran valor en comparación con otras poco prácticas y de alto costo; sus resultados tienen la ventaja de ser reportados en un tiempo máximo de 8 minutos de rutina en el servicio de Pediatría. Se realiza un examen de coprológico en todo niño que presenta gastroenteritis.[11]

Es importante mencionar que en nuestra ruta diagnóstica realizamos siempre, de primera instancia, un coprológico, y si éste muestra 2 datos relevantes de sospecha de rotavirus, como son pH igual o menor de 5 y grasas en heces de +++ a ++++, se procede a complementar el estudio con el *rotaquick*. Para el presente estudio, se solicitó la autorización escrita de los padres o tutores de los casos para que éstos fueran incluidos en él, y permitir la toma de muestras complementarias (*rotaquick* en heces y exámenes complementarios: citometría hemática completa, proteína C reactiva y electrólitos séricos). De igual forma, se incluyeron solo aquellos casos cuyos padres acudieran a control en consulta 48 horas después, una vez hidratados o descartada sepsis, que tuvieran tolerancia oral y se les hayan enseñado los datos de alarma anteriores. Los casos hospitalizados fueron monitorizados clínicamente durante su estancia hospitalaria.

El criterio de exclusión fue la presencia de etiología bacteriana, parasitaria o casos mixtos (viral-bacteriana, viral-parasitaria), datos que, asimismo, se obtienen del examen coprológico, donde se cuantifica el número de leucocitos mayor de 10 y, generalmente, la presencia de quistes y trofozoitos de Entamoeba histolytica. Del mismo modo, fueron excluidos aquellos casos en los cuales, los padres no desearan participar, o bien, aquellos que fueron referidos a otras instituciones, además de los de alta voluntaria, que requirieron hospitalización o no aceptaran ésta.

De los casos, fueron estimados la edad en días; sexo; lugar de procedencia; datos clínicos específicos: número de evacuaciones y vómitos, fiebre, ataque general y otros síntomas y signos, a saber, distensión abdominal, cólicos, pujo, así como la presencia de dermatitis de pañal. Se registró peso en consulta, en tanto al nacimiento, se clasificaron como eutróficos, hipertróficos y desnutridos. Fue determinado, a su vez, el tipo de deshidratacion de acuerdo con el grado de natremia con los criterios publicados por Velazquez:[13] Sodio sérico normal (isonatremia132-144 meq/L) (hipernatremia igual o mayor de 144 meq/L) (hiponatremia menos de 132 meq/L) y cifras de potasio normales (de 3.7 a 5.2 mEq/L (3.70 a 5.20 milimoles/L).

RESULTADOS

Durante el periodo de estudio, fueron llevados a consulta por gastroenteritis 42 recién nacidos; 4 tuvieron, según examen coprológico, etiología mixta (viral-bacteriana, viral-parasitaria), 4 fueron referidos a instituciones del sector salud, y en 2 casos los padres no aceptaron participar en el estudio. Por consiguiente, la muestra analizada estuvo constituida por 32 casos, cuyas edades fluctuaron entre 3 días y 29 días de vida, con un promedio de 23 días (y un intervalo de 15 a 21 días).

En relación con el sexo, 19 eran masculinos y 13 femeninos; provenían de medio rural 18 de ellos, de valles centrales, 16, y 2 eran originarios de regiones del interior del estado: 1 del Istmo y 1 de la Sierra Sur.

El estado de nutrición mostró 24 eutróficos, 2 hipertróficos y 6 con desnutrición de primer grado. Del total, 18 recibían exclusivamente leche materna; 6, mixta, y 8, solo fórmula láctea.

Las manifestaciones clínicas registraron: 18 casos con vómitos de contenido gastroalimentario –media de 5 en 24 horas–; diarrea, 23 –con una mediana de 8 en 24 horas–; se refirieron cólicos en 29 casos; fiebre en 24 de ellos, 4 con febrícula; mostraban distension abdominal 31, de los cuales, en forma importante solo 8; tenesmo (pujo) en 9 casos; y dermatitis de pañal en 12. En relación al grado de deshidratación, 8 mostraban deshidratación leve; 22, moderada; y 2, severa (véanse gráficas 1 y 2).

Gráfica 1. Muestra dentro del cuadro clínico el predominio de distension abdominal y cólicos, seguidos de fiebre, diarrea y vómitos.

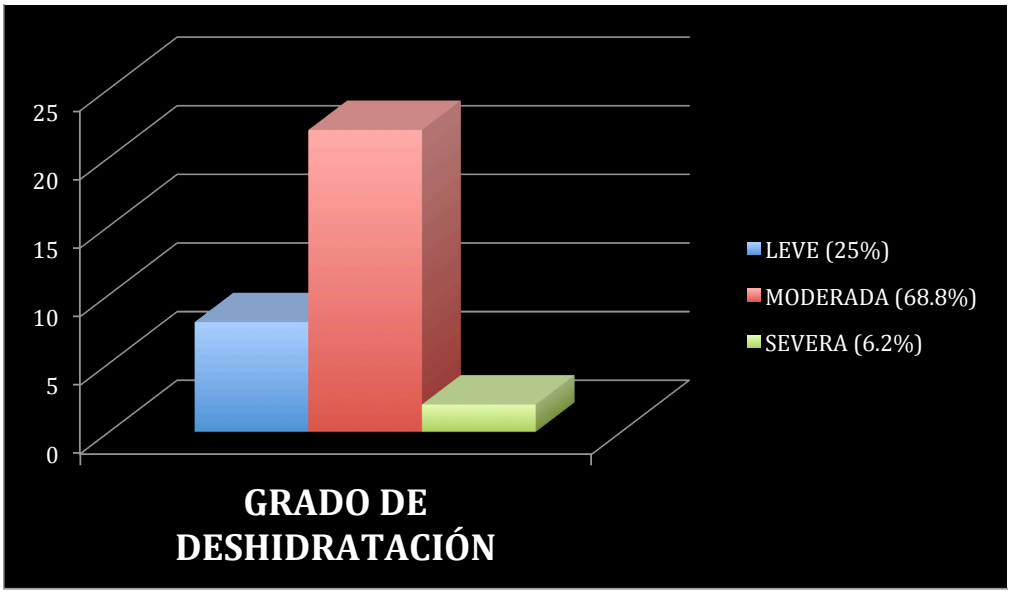

Gráfica 2. Muestra, en grado de deshidratación, predominio de la moderada, seguida de la leve.

De acuerdo con los paraclínicos realizados, la citometría hemática mostró que 18 casos cursaban con leucocitosis, y 31 tenían linfocitosis relativa. Según se observa en las cifras de natremia en sangre, 24 cursaron con isonatremia; 4, con hipernatremia; igual cantidad, con hiponatremia 4; y 12 casos, con hipocalemia. El coprológico mostró en 31 casos pH de 5, grasas de +++ a ++++ cruces.

El tratamiento se realizó con terapia de hidratación oral en 28 casos; 2 con fallas; y 6 hospitalizados con buena evolución. Se incluye en este reporte un caso portador de enfermedad por reflujo desde el nacimiento y deshidratación hipernatrémica, que fue enviado a hospitalización, sin embargo, los padres lo llevaron a casa, usaron remedios caseros y abandonaron la hidratación oral, pero falleció 72 horas después. Por ende, la mortalidad fue de 0.3 % en esta serie de casos.

DISCUSIÓN

Los rotavirus fueron descritos en 1969 como agentes causales de diarrea en terneros recién nacidos. No obstante, ya existían informes previos de virus morfológicamente semejantes a éstos, relacionados con la diarrea epizoótica del ratón lactante. Los primeros informes del hallazgo de rotavirus en seres humanos datan de 1973; estos virus, en general, se encuentran en las heces de los recién nacidos entre el tercero y el cuarto día de edad, pero del quinto al noveno día es cuando la excreción se vuelve abundante, es decir, la colonización de este agente ocurre en forma muy temprana a nivel hospitalario.[14]

En la comunidad, empero, los reportes de casos de rotavirus en neonatos son muy escasos. Esto nos da indicios de que la infección por rotavirus en neonatos está sobreestimada y, en realidad, es mayor la frecuencia de esta infección a lo descrito en la literatura, donde se documenta que la infección es más frecuente en edades de 3 a 24 meses de edad.[15,16] Por tal razón, se da a conocer el reporte siguiente: el médico de primer contacto no realiza el diagnóstico; tal acción se justifica por los escasos reportes del padecimiento en nuestro medio y porque el cuadro clínico del neonato es totalmente diferente al que ocurre en el lactante, según se observa en los reportes clásicos de Vega-Franco y otros investigadores.[17-19] Es decir, primero se presentan vómitos, seguidos de diarrea,

fiebre y, en ocasiones, dolor abdominal como parte de un cuadro clínico más complejo, acompañado de prontos datos de deshidratación.

Cuando intentamos explicar por qué la respuesta clínica en el neonato es diferente, por fuerza tenemos que analizar la inmadurez del sistema inmunológico observada en él, la cual de inicio no se debe a defectos cualitativos (capacidad de respuesta de las células), sino a las condiciones ambientales en las que cada año mueren 2.7 millones de lactantes durante sus primeros meses de vida, y el número de mortinatos es similar. Por ello, en investigación experimental, cuando se realiza el estímulo inmunológico, por ejemplo: la dosis antigénica, la vía de estimulación, la naturaleza química de los antígenos, así como el microambiente presente, se deben tomar en cuenta todos estos factores intrínsecos como reguladores e iniciadores del proceso de activación celular. Para tal efecto, se deberán crear modelos experimentales que exploren la capacidad de respuesta del sistema inmunológico del neonato, en forma integral. Es deseable, además, diseñar sistemas experimentales que analicen el desarrollo del proceso de activación celular, en las fases tempranas y tardías, y exploren con mayor detenimiento las señales coestimulatorias necesarias que derivan en respuestas efectoras inmunocompetentes en el neonato.[20] Por desgracia, los modelos experimentales en nuestro medio prácticamente no existen por múltiples factores. Hay mucho para estudiar y reportar en patologías que atañen a esta etapa de la vida.

Debido a lo anterior, durante el primer mes de vida, casi la mitad de los fallecimientos tiene lugar en las primeras 24 horas de vida y 75% durante la primera semana. Las 48 horas posteriores al nacimiento es el momento más importante para la supervivencia del recién nacido. En este periodo es cuando se debe dar seguimiento a la madre y al niño para evitar y tratar estas enfermedades, ya que en los casos estudiados, no se realizó el diagnóstico en forma temprana, para un manejo oportuno. Pese a la reducción de la cifra mundial de muertes neonatales (de 5.1 millones en 1990 a 2.7 millones en 2015), el descenso en la cifra de mortalidad neonatal entre 1990 y 2015 ha ido más lento, comparado con la mortalidad posneonatal en menores de cinco años: 47% y 58%, respectivamente. Un aproximado de la mitad de los 69 millones de muertes en la niñez, que se producirán entre 2016 y 2030 de acuerdo con estimaciones de la OMS, tendrán lugar en el periodo neonatal. Se prevé que la proporción de muertes neonatales, entre las muertes de menores de cinco años, aumente de 45% en 2015 a 52% en 2030. Pero, además, 63 países tendrán que acelerar sus progresos si quieren alcanzar para 2030 la meta de los Objetivos de Desarrollo Sostenible (ODS), consistente en lograr una tasa de mortalidad neonatal de 12 muertes por 1,000 nacidos vivos.[21]

Por todo ello, la respuesta del neonato ante la presencia de rotavirus es diferente. De forma clásica, esperaríamos –dada la reproducción del virus a nivel de intestino delgado–, que la sintomatología de inicio presentara vómitos, sin embargo, no fue así en los casos analizados de primera instancia. Por el contrario, predominó la distensión abdominal y los cólicos, de estos signos, el primero puede ser tan importante que los médicos de primer contacto lo confundan con enfermedad por reflujo gastroesofágico, trastornos de la motilidad, y de primera instancia instauren tratamiento específico con pobre respuesta. O bien, en el extremo de los casos, los médicos pueden confundirlo con alergia a las proteínas de la leche de vaca o intolerancia a la lactosa, lo cual obliga a la utilización de fórmulas especiales y, en algunos de los casos, a la suspensión de la lactancia materna (error con consecuencias inmediatas y mediatas). Una vez que el cuadro clínico es superado, es decir, en un extremo máximo de 2 semanas, el neonato queda así clasificado erróneamente como alérgico a la leche o intolerante a la misma. Esto último puede deberse al registro de heces pH de 5, dato presente en el 100% de los casos aquí presentados. Con tal dato de laboratorio en el coprológico: grasas de +++ a ++++, la sospecha clínica es de gastroenteritis por rotavirus.

Todo lo anterior fue perfectamente analizado en un trabajo previo, realizado por nuestro grupo muchos años atrás. Debido a los datos que aporta, dicha investigación es considerada, en nuestro medio y al menos para nuestro grupo de trabajo, como un examen básico y barato para sospechar de la presencia de rotavirus en las heces. Sin embargo, estos hallazgos y otros datos encontrados en el mencionado estudio (incluido sospecha de cólera), nos obligan en una próxima comunicación a demostrar estadísticamente estos resultados, tan sencillos pero de alta relevancia para efectuar un manejo con certeza científica de las gastroenteritis, así como para el manejo actual con antisecretores y probióticos de estos casos.[22]

Centrados en estos resultados, la pregunta por responder sería: ¿por qué aparecen grasas en las heces de los neonatos con rotavirus? Sospechamos, sin confirmarlo, que esto ocurre porque la gran destrucción del enterocito y el proceso inflamatorio tan agudo lo hacer cursar con alteración transitoria de la circulación enterohepática, es decir, ocurre cierto grado de colangitis, que cuando es muy importante puede originar incremento de las bilirrubinas en sangre. Se asume la teoría de una infección perinatal con posterior afección al proceso inflamatorio dado por la respuesta inmune; se perfila como el de mayor importancia. La infección por virus colangiótropos sería el factor desencadenante del daño en el conducto biliar, tras lo cual la respuesta inflamatoria perpetuaría el daño y la subsecuente obstrucción. Entre los virus más estudiados, se considera al reovirus tipo 3, rotavirus C y citomegalovirus.[22] Pero no solo eso se ha asociado a este periodo neonatal, sino también enterocolitis necrotizante y más aún si existe prematurez.[23]

No hay duda de que la Terapia de Hidratación Oral (THO), es la piedra angular para el tratamiento de las gastroenteritis; aunque no es motivo de este análisis contar con soluciones que contienen 45 meq/L de sodio, sí nos da una amplia seguridad de su uso en neonatos para evitar el riesgo de hipernatremia y sus consecuencias. En este estudio, el éxito de la misma fue de 28 casos (98%) con 2 fallas de tratamiento, estas últimas cifras dentro del rango referido de fallas.[24]

En la serie, acaeció un fallecimiento. No ocurrió en el medio hospitalario, pero nos invita a reflexionar sobre la existencia de otras variables que inciden en la mortalidad, sobre todo cuando se trata de casos de parejas jóvenes, con pobre nivel cultural y con gran arraigo de medicinas "mágicas-tradicionales": a pesar del registro de datos de alarma, como la marca la norma, las instrucciones son omitidas y, dado que los cuadros clínicos de rotavirus en el recién nacido no se resuelven prontamente, optan por medidas caseras de curas para el empacho que conllevan otras complicaciones cuando usan aceites oleosos.[25]

El diagnóstico de las infecciones víricas intestinales en el laboratorio se basa en métodos directos, que consisten en el análisis de las muestras de heces de pacientes para detectar partículas víricas, antígenos o ácidos nucleicos del virus, implicados en la etiología del cuadro de gastroenteritis. Se puede realizar por: a) detección de antígeno de rotavirus mediante EIA, Inmunocromatografia (ICG), o aglutinación de partículas de látex, que en muchos casos presentan valores de sensibilidad y de especificidad superiores a 90%; este último fue el método utilizado en el presente estudio, por ser práctico, sencillo, rápido y de bajo costo.[26, 27] Y b) métodos moleculares basados en la detección de genes específicos, mediante transcripción inversa, seguida de PCR (*reverse transcription and polymerase chain reaction: transcripción inversa y reacción en cadena de la polimerasa*) convencional. Dicha técnica mejora la sensibilidad de los métodos inmunoenzimáticos, aunque no proporciona información cuantitativa. En años recientes, se han desarrollado instrumentos y técnicas de RT-PCR en tiempo real que detectan y cuantifican la concentración de virus en la muestra, los cuales siguen vigentes y tienen gran aplicación en *estudios de investigación en el laboratorio*, o bien, en casos especiales de duda diagnóstica. [28, 29]

En otro contexto, y aunque no es el objetivo que perseguimos en este reporte, si es importante comentar que pareciera fuera de lugar la recomendación de inmunizar en forma temprana a los lactantes –según el esquema habitual vigente–, a los 2 meses para la protección contra rotavirus (antes fue con rotarix y ahora con rotateq). Sin embargo, cada vez con mayor frecuencia surgen evidencias relacionadas con una buena respuesta de la inmunización con estos biológicos en forma temprana, dejando por un lado la idea que se tiene de que los neonatos alimentados con leche materna tendrían pobre respuesta inmunológica, aunque, si bien es cierto, en los recién nacidos hay alta prevalencia de infecciones subclínicas debido a la trasferencia de anticuerpos de la madre durante las últimas semanas del embarazo o la lactancia.[30, 31]

En el caso de los recién nacidos prematuros, se administra entre las 6-12 semanas, una vez que se ha alcanzado la edad gestacional corregida de 37 semanas. El resto de las vacunas sistemáticas del calendario se administran concomitantemente con la vacuna del rotavirus. El intervalo entre dosis fue de 30-83 días.[32] Un estudio realizado con 1,009 niños que recibieron al menos una dosis de vacuna o placebo, mostró que 2 dosis de vacuna rotarix son seguras en recién nacidos prematuros y bien toleradas. La tasa de seroconversión IgA frente a rotavirus es mayor que la observada con placebo a los 30 días de recibir la segunda dosis. En 13 niños que recibieron placebo se observaron altos niveles de anticuerpos (IgMCs) frente a rotavirus, lo cual indica la posibilidad de una infección natural por el virus. Las tasas de seroconversión en los dos estratos de edad gestacional fue superior a 75% tras 30 días de recibir la segunda dosis. De igual forma, Trall y colaboradores ampliaron la cobertura de la vacunación a esta edad con pentavalente (rotateq) con buenos resultados.[33, 34] Este estudio tiene la limitante de no saber qué serotipos fueron los causantes del padecimiento, por consiguiente, la recomendación extendida a las madres de todos los pacientes analizados fue iniciaran el esquema habitual de inmunización para rotavirus a los 2, 4 y 6 meses como la marca la norma,[35] para que sean inmunizados con otros serotipos no causantes del cuadro agudo del periodo neonatal.

CONCLUSIONES

1. El cuadro clínico de gastroenteritis por rotavirus en el recién nacido es diferente al que se presenta en los lactantes. Predomina la distension abdominal y cólicos seguidos por vómitos y diarrea, lo cual implica para el médico clínico de primera instancia no sospechar de gastroenteritis por rotavirus.
2. La alimentación con leche materna es un factor protector de mortalidad, aun cuando se realice en forma mixta.
3. Dado el comportamiento en este grupo etáreo, al menos en este estudio, es posible sugerir que el esquema de vacunación para rotavirus debiera realizarse más tempranamente, dado que muchos neonatos tienen contacto, en la comunidad, con este virus dentro de las primeras semanas de vida antes de ser inmunizados con el esquema de vacunación habitual, amén del abandono –con cifras alarmantes–, de la lactancia materna en todos los estratos sociales.
4. El presente estudio tiene la siguiente limitante: se desconoce qué serotipos fueron los causantes de los casos, por ello, recomendamos se siga el esquema habitual de inmunización para rotavirus.

REFERENCIAS

1. Word Health Organization. Estimated rotavirus deaths for children under 5 years of age: 2013, 215 000. http://www.who.int/immunization/monitoring_surveillance/burden/estimates/rotavirus/en/

2. World Health Organization. Global. Plan of Action for Children's Health and the Environment (2010-2015). 2011; 1-13.

3. Vesta R, et al. Effect of Rotavirus Vaccination on Death from Childhood Diarrhea in Mexico. N Engl J Med. 2010; 362: 299-305.

4. Herrera BI. Diarrea en el recién nacido. En: Romero CR, Herrera BI. Síndrome diarréico infeccioso. 1a ed. México: Editorial Médica Panamericana; 2002: 437-455.

5. Prelog M, Gorth P, Zwazl I, et al. Universal mass vaccination against rotavirus: Indirect effects on rotavirus infections in neonates and unvaccinated young infants not eligible for vaccination. JID. 2016; 214: 546-555.

6. García RC, Larre N, Pastene H, Gutiérrez L, Vaccaro J, Sciarrota JA, et al. Características epidemiológicas y clínicas de las gastroenteritis agudas según su etiología por rotavirus u otra en niños menores de 5 años atendidos en una institución privada de la Ciudad Autónoma de Buenos Aires (en línea). Arch Argent Pediatr. 2013 (junio).

7. Reyna FJ, Sánchez UE, Esteves JA, Hernández HL, Richardson V. Diarrheal disease caused by rotavirus in epidemic outbreaks. Rev Soc Bol Ped. 2012; 51 (3): 168-175.

8. Sarkar R, Gladstone BP, Warier JP, et al. Rotavirus and other diarrheal disease in a birth cohort from southern Indian community. Indian Pediatrics. 2016; 53 (15): 583-588.

9. Castell RE, Reyes HD, Reyes GU, Reyes HU, Ávila CF, Reyes HK, et al. Gastroenteritis por rotavirus en el recién nacido, reporte preliminar de 12 casos adquiridos en la comunidad. Rev Enf Inf Microbiol. 2012; 32 (3): 108-113.

10. Prevención, Diagnóstico y Tratamiento de la Enfermedad Diarreica Aguda en niños de dos meses a cinco años en el primero y segundo nivel de atención, México: Secretaría de Salud, 2008.

11. Reyes GU, Pérez GJ, López CG, Sánchez CHN, Toledo RM. Valor del coprológico en la diarrea aguda en niños menores de 5 años. Rev Mex Puer Ped. 2004; 1 (64): 102-108.

12. Organización Mundial de la Salud. Centro de Prensa. Reducción de la mortalidad en la niñez. Descargado de: http://www.who.int/mediacentre/factsheets/fs178/es/

13. Velázquez JL. Alteraciones hidroelectrolíticas en Pediatría. 2ª edición. México: Editorial Prado; 2012: 151-174.

14. Ruíz MA, Padilla R, Mohs E. Rotavirus en un servicio de neonatología, descripción de una epidemia. Rev Med Hosp Nal Niños Costa Rica. 1980; 2: 159-172.

15. Parashar UD, Burton A, Lanata C, et al. Global mortality associated with rotavirus disease among children in 2004. J Infect Dis. 2009; 200 (1): S9-S15.

16. Wiegering V, Kaiser J, Tappe D, Weissbrich B, Morbach H, Girschick HJ. Gastroenteritis in childhood: a retrospective study of 650 hospitalized pediatric patients. Int J Infect Dis. 2011; 15 (6): 401-407.

17. Vega FL, Carbajal VA, Florentina GM, Romo G, Gamboa MJ. El vómito con indicador clínico de la diarrea por rotavirus. Bol Clin Hosp Inf Mex. 1985; 42 (3): 169-174.

18. Reyes GU, Ramírez PB, Reyes HU, Hernández LI, Reyes HD, Martínez RA. Gastroenteritis por rotavirus en lactantes previamente inmunizados. Rev Enf Infec Ped. 2019; 23 (89): 8-12.

19. Reyes HD, Reyes HK, Reyes GU, Pérez PO, Ángelo QM, Reyes HU. Comportamiento clínico de 70 casos de gastroenteritis por rotavirus en lactantes previamente inmunizados. Rev Mex Ped. 2014; 81(6): 214-217.

20. Cerbulo VA, Ortiz IF, Arredondo GJ. La respuesta inmune celular del neonato. Perinatol Reprod Hum. 2000; 14: 88-92.

21. Myers MD. Grow with us natal gastroenteritis. Rotavirus transmission and prevention. Rev Enf Inf. 2013; 19 (2): 1-4.

22. Reyes HK, Reyes GU, García OK, Hernández LI, Reyes HD, Cobon BJ. Ictericia tardía como manifestación secundaria a infección por rotavirus: reporte de caso. Rev Mex Ultrasonido. 2017;

23. García PJ, Montejo GS, Torres CA, de Arriba MM, Fernández VS, Rite GS, Rite et al. Enterocolitis necro-

sante asociada a infección por rotavirus. Act Ped Esp. 2009; 67 (2): 88-89.

24. Reyes HK, Reyes GU, López CG, Quero HA, Reyes HD, Sánchez CHN. Enfermedad Diarreica Aguda, conceptos básicos. Aten Prim. 2015; 1 (1): 13-18.

25. Ezcárraga VY, Reyes GU, Pérez MA, Reyes HU, Reyes HD, Reyes HK, et al. Neumonía lipoidea exógena neonatal por "cura para el empacho", reporte de caso. Rev Sal Qroo. 2016; 9 (35): 24-27.

26. Vila J, Álvarez-Martínez M, Brusa J, Castillo J. Diagnóstico microbiológico de las infecciones gastrointestinales. Enferm Infecc-Microbiol Clin. 2009; 27 (7): 406-411.

27. Poomima D, Velázquez FR, Gutiérrez-Escalona AL, Luddert JE. Evaluation of the second generation of a commercial latex agglutination test for the detection of rotavirus antigens in fecal samples. Jour Clin Virol. 2013; 57 (1): 88-90.

28. Buesa J, Reza J, Villanueva A, Prat J. Evaluation of reverse transcription and polymerase chain reaction (RT/PCR) for the detection of rotaviruses: Applications of the assay. Resea Virol. 1996; 147: 353-361.

29. Pang XL, Lee B, Boroumand N, Leblanc B, Preiksaitis JK, Ip CY. Increased detection of rotavirus using a real time reverse transcription polymerase chain reaction (RT-PCR) assay in stool specimens from children with diarrhea. J Med Virol. 2004; 72: 496-501.

30. Reyes GU, Pérez GJ, López CG, Sánchez CHN, Toledo RM. Valor del coprológico en la diarrea aguda en niños menores de 5 años. Rev Mex Puer Ped. 2004; 1 (64): 102-108.

31. Hernández OH, Aparicio SG, Lucas RE, Castañeda NJ, López CC, Díaz JV, et al. Rotavirus en la Unidad de Cuidados Intermedios Neonatales. Acta Pediatr Mex. 2014; 35 (5): versión On-line ISSN 2395-8235 versión impresa ISSN 0186-2391.

32. Uberos FJ. Vacunación frente a rotavirus en prematuros (en línea). URL disponible en http://ibvacunas.com/wp-content/uploads/rotavirus_prematuros.pdf

33. Omenaca F, Sarlangue J, Szenborn L, Nogueira M, Suryakiran PV, Smolenov IV, et al. Safety, reactogenicity and immunogenicity of the human rotavirus vaccine in preterm European Infants: a randomized phase IIIb study. Pediatr Infect Dis J. 2012; 31 (5): 487-493.

34. Trall S, Muñeca MK, Nhan C, González M, Perreault T, Lamer P, Quach C. Evaluación de la pentavalente contra el rotavirus, vacunación en las unidades de cuidados intensivos neonatales. Vacuna. 2015; 33 (39): 5095-5102.

35. Norma Oficial Mexicana NOM-036-SSA2-2012, Prevención y control de enfermedades. Aplicación de vacunas, toxoides, faboterápicos (sueros) e inmunoglobulinas en el humano.

Ventana de esteroide en niños con Leucemia Linfoblástica Aguda evaluada por factores pronósticos

Homero Rendón-García[1]
Gabriela Tamayo Pedraza[2]
Gilberto Covarrubias-Espinoza[3]

RESUMEN

La ventana de esteroide es parte de la terapéutica inicial en la Leucemia Linfoblástica Aguda (LLA), se emplea con el fin de evaluar la respuesta al medicamento como factor pronóstico. De ahí que el propósito del presente estudio sea identificar la asociación de la respuesta al esteroide como predictor de recaída. Para tal fin, se realizó un estudio de casos y controles en pacientes con LLA, muestreo no probabilístico por conveniencia; asimismo, se estudiaron factores pronósticos LLA, incluyendo riesgo clínico, respuesta al esteroide evaluada en buen/malo respondedor. Según el análisis descriptivo, las asociaciones fueron examinadas por un modelo de regresión logística y Kaplan Meyer. Se estudiaron 70 sujetos, con grupo de alto riesgo en 59%; leucemia B se presentó en 92%; leucemia T, en 6%; cariotipo anormal se registró en 30%. La respuesta a la ventana de esteroide, < 1000 blastos en sangre periférica al 8vo día de tratamiento, demostró 11% de mal respondedor, 89% tuvo buena respuesta. Leucocitos > 50000mm^3 registró una RM al 95% de 5; (IC 0.06-0.72), la RM para cariotipo anormal a 95% fue de 3.7; (IC 1.04-12.82). La Supervivencia Libre de la Enfermedad (SLE) reportó 55% para los pacientes con buena respuesta al esteroide y 15% en los malos respondedores. Por lo tanto, se concluye que la ventana de esteroide es un factor importante que evalúa la respuesta temprana al tratamiento.

Palabras clave: respuesta al esteroide, factores pronósticos, supervivencia libre de enfermedad.

Fecha de recepción: 06/09/2017
Fecha de aceptación: 28/09/2017

1 Maestro en Ciencias de la Salud. Oncólogo Pediatra del Hospital Infantil del Estado de Sonora (HIES).
2 Exresidente de Oncología Pediátrica.
3 Jefe de Oncología Pediátrica del HIES.

Correspondencia: Dr. Homero Rendón García, Oncólogo Pediatra del Hospital Infantil del Estado de Sonora (HIES). Calle Reforma, # 355, Norte, Col. Ley 57, CP 83100, Hermosillo, Sonora. México.
Tel. (662) 2-89-06-00, Celular: (662)1-24-00-38, Fax: (662) 2-89-06-06, correo electrónico: homero_rendon@yahoo.com.mx

ABSTRACT

The steroid window is a part of the initial therapy for Acute Lymphoblastic Leukemia (ALL) and it is used to evaluate the medical response as a prognostic factor. The purpose is to identify the association of steroid response as a relapse predictor. Transversal study in ALL patients, non probabilistic by convenience sampling, there were prognosis factors for ALL including clinical risk, steroid response evaluated as good/bad responder. Descriptive analysis, the associations were examined by a logistic regression model and Kaplan Meyer. 70 patients were studied, with a high group risk in a 59%, B-cell Leukemia was presented in 92%, T-cell Leukemya in 6%, abnormal karyotype was registered in 30%. The response to the steroid window, ‹1000 blasts in peripheral blood at 8th day of treatment, demonstrated 11% of bad responders, 89% had a good response. Leucocytes ›50000 mm^3 registered an OR at 95% of 5 (CI 0.06-0.72); the OR for abnormal karyotype at 95% was 3.7 (CI 1.04-12.82). The disease-free survival reported 55% for patients with good response to steroids and 15% in bad responders. The steroid window is an important factor that evaluates the early response to the treatment.

Keywords: response to steroid, prognostic factors, disease-free survival.

INTRODUCCIÓN

La Leucemia Linfoblástica Aguda (LLA) es la neoplasia más frecuente en niños y representa 40% del tipo de cáncer padecido en la infancia. En 1970, Children´s Cancer Study Group (CCG) inició la evaluación de la respuesta temprana al tratamiento, mediante la ventana de esteroide, aspirado medular del día 14. Para el año de 1983, la Berlin-Frankfurt-Munster (BFM), comenzó la evaluación terapéutica de la respuesta temprana de la ventana de esteroide, con base en el número de blastos en sangre periférica al día 8 de tratamiento.[1,2,3]

La ventana de esteroide es parte de la terapéutica inicial en la LLA, en sí, es una prueba estandarizada para evaluar la respuesta al medicamento como factor pronóstico.[1] Usualmente, utiliza prednisona a 40mgm2scdía x 7 días y una dosis de triple intratecal ajustada a la edad.[2] Se evalúa en sangre periférica, como buena/mala respuesta (presencia < 1000 blastos/ul en sangre periférica al día 8/ presencia de ≥ 1000 blastos/ul en sangre periférica al día 8 en sangre periférica, respectivamente).[2] Con base en este enfoque, se incluyó en el protocolo de tratamiento de inducción de LLA la administración de algún glucocorticoide (prednisona o dexametasona). El tratamiento con glucocorticoides es necesario durante el tratamiento de la LLA, ya que induce efecto de apoptosis del blasto a través de 3 fases: iniciación, decisión y ejecución, propuesto por Distelhort.[2,4] La ventana de esteroide ha demostrado ser un predictor de recaída, por lo cual, se incluye en los factores pronóstico de recaída.[5,13]

El presente trabajo evalúa la respuesta terapéutica a la ventana de esteroide y su pronóstico de recaída.

METODOLOGÍA

Se realizó un estudio transversal con muestreo no probabilístico por conveniencia para evaluar a 70 sujetos diagnosticados con LLA durante el período de enero de 2008 a junio de 2013. El estudio evaluó características clínicas para agrupar –en los criterios internacionales–, pronósticos de bajo y alto riesgo con los que se trata a los pacientes con LLA. Fueron incluidos sujetos que cumplieron con los siguientes criterios registrados en el expediente clínico: pacientes menores de 18 años, ambos sexos, criterio de riesgo clínico en el expediente, agrupados en bajo riesgo y alto riesgo, diagnóstico de LLA institucional, realizado por aspirado médula ósea, reportado bajo el criterio de la Federación Américo-Británica con un conteo de linfoblastos mayor a 25%, cantidad de leucocitos al diagnóstico, inmunofenotipo de LLA, y aspirado médula ósea en el día 14. Reporte de Enfermedad Mínima Residual por citometría de flujo en la semana 5 de tratamiento de inducción a la remisión. Ventana esteroidea con prednisona a 40mgm2scdía x 7 días + terapia intratecal, ajustada a la edad. Fueron excluidos pacientes

que iniciaron manejo en otra institución o aquellos que no completaron esta fase por otras causas.

ANÁLISIS ESTADÍSTICO

Se empleó estadística descriptiva y análisis de proporciones mediante Chi^2. Se estimó el riesgo de recaída por razón de momios y análisis de supervivencia por Kaplan Meyer. Se consideró que un valor de $p < 0.05$ fue estadísticamente significativo. Todo el análisis estadístico se realizó con el paquete NCSS ® 7.0.

CONSIDERACIONES BIOÉTICAS

El presente proyecto estuvo apegado a los principios básicos de la bioética, fue revisado y aprobado por el comité de bioética e investigación institucional, con número de registro 024/2014. El consentimiento informado fue solicitado antes de iniciar tratamiento.

RESULTADOS

La muestra estuvo conformada por 70 sujetos, de los cuales, al sexo femenino correspondieron 27 casos (39%) y al masculino, 43 casos (61%). Las características clínicas evaluadas demostraron una edad de diagnóstico < 1 año y > 10 años, presentada en 48 casos (69%). Hepatomegalia y esplenomegalia > 10 cm tuvieron 7% y 9%, respectivamente; predominaron cuentas leucocitarias < 50,000 en 57 casos (81%), infiltraciones al sistema nervioso central en 6 casos (9%), y testículo en 4 casos (6%). El grupo de bajo riesgo clínico estuvo conformado por 29 casos (41%), y el de riesgo alto, por 41 casos (59%). Todos los estimadores demostraron significancia estadística <0.05 (ver tabla 1).

Tabla 1. Características clínico-biológicas de los pacientes con Leucemia Linfoblástica Aguda tratados con ventana de esteroide 2014

	Sujetos N=70		
Características	**N**	**%**	**P**
Sexo			
M	43	61	0.05
F	27	39	
Edad			0.05
<1->10	22	31	
>1 -<10	48	69	
Hepatomegalia			0.05
< 10cm	65	93	
> 10cm	5	7	
Esplenomegalia			0.05
< 10cm	61	89	
> 10cm	9	13	
Leucocitos $mm^{3.}$			0.05
< 50,000	57	81	
>50000 -<100,000	4	6	
>100000	9	13	
Infiltración al diagnóstico			0.05
SNC	6	9	
Testículo	4	6	
Ninguna	58	85	
Grupo de riesgo clínico			0.07
Riesgo bajo	29	41	
Riesgo alto	41	59	

1/ Basada en una Chi^2 para diferencia de proporciones.

Tabla 2. Características Inmuno-moleculares de los pacientes con Leucemia Linfoblástica Aguda tratados con ventana de esteroide 2014

Características	Sujetos N=70		
		%	P
Linaje leucémico			**0.05**
B	63	92	
T	4	6	
Sin reporte	**2**	**2**	
Cariotipo			**0.05**
Normal	39	56	
Anormal	21	30	
Sin reporte	10	14	

1/ Basada en una Chi^2 para diferencia de proporciones.

La LLA de linaje B se presentó en un 92%, y células T, en 6%, mientras que en 2% de los casos no se realizó inmunofenotipo al momento de su diagnóstico y fueron excluidos del análisis multivariado. El estudio de citogenética por cariotipo registró 56% de estudios normales, 30% presentaron alteraciones estructurales o numéricas, y en 14% no se obtuvo reporte (ver tabla 2).

Se evaluó la respuesta al tratamiento en las primeras cinco semanas de inducción a la remisión en 70 pacientes. La respuesta a la ventana de esteroide, en 8 casos (11%), correspondió al criterio de mal respondedor. Para el caso de médula ósea al día 14 de tratamiento de inducción, se encontró 62% sin blastos, y 32% registró aplasia medular con blastos > 5% (veáse tabla 3).

La prueba de citometría de flujo para determinar enfermedad mínima residual en la semana 5 de tratamiento fue realizada en 63 casos: reportada negativa en 47 casos (67%) y positiva en 16 pacientes (23%); en 11% no fue bien evaluada. Se estimó una p=<0.05 (ver tabla 3).

Se reportaron 42 casos (60%) de LLA sin recaída, el resto presentó algún tipo de recaída: extramedular, 21%, medular 13% y mixta 6%. Al momento de realizar el estudio se encontraban 49 pacientes vivos (70%) (ver tabla 3).

El riesgo de recaída en sujetos tratados con ventana de esteroide fue analizado con base en los criterios de riesgo, la cuenta de leucocitos > 50000mm^3 demostró una RM 5; IC95% (0.06-0.72), para el cariotipo anormal la RM 3.7; IC95% (1.04-12.82) (ver tabla 4). El análisis de estas variables determinó significancia estadística solo para la cuenta de leucocitos >50,000 con una asociación de 7.28 (IC 1.04-50.6) (ver tabla 5).

La SLE a 5 años, en este estudio por Kaplan Mier reportó una supervivencia de 55% para los pacientes con buena respuesta al esteroide y 15% en aquellos con mala respuesta (ver figura 1).

Tabla 3. Respuesta al tratamiento de los pacientes con Leucemia Linfoblástica Aguda tratados con ventana de esteroide 2014

Características	Sujetos		
	N=70	%	P
Aspirado de médula ósea en el día 14			0.05
Médula ósea sin blastos	43	62	
Médula ósea áplasica con blastos	22	32	
Respuesta al esteroide			0.05
Buena	62	89	
Malo	8	11	
EMR			0.05
Positiva	16	23	
Negativa	47	67	
Sin reporte	7	11	
Recaída			0.05
Sí	26	26	
No	44	74	
Lugar de recaída			0.05
Extramedular	15	21	
Medular	9	13	
Mixta	4	6	
Sin recaída	42	60	
Estado actual			0.05
Vivos	49	70	
Muertos	21	30	

1/ Basada en una Chi^2 para diferencia de proporciones.

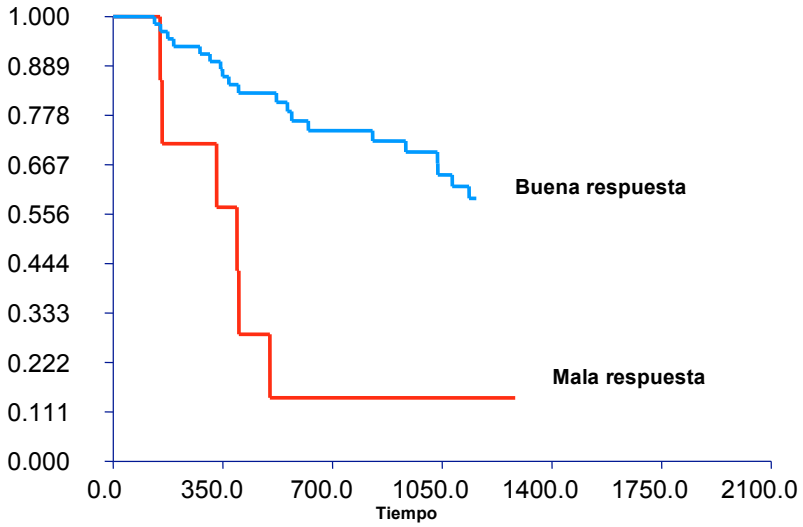

Figura 1. Análisis por Kaplan Meyer de supervivencia de acuerdo con la respuesta al esteroide con prednisona por 7 días.

Tabla 4. Mala Respuesta a la ventana de esteroide en pacientes con Leucemia Linfoblástica Aguda tratados 2014		
	RM	**Intervalo de Confianza**
Edad	0.46	0.17-1.28
> 10 años		
<10 años		
Leucocitos	5	0.06-0.72
>50,000		
< 50,000		
Grupo de riesgo	1.22	0.45-3.27
Alto riesgo		
Bajo riesgo		
EMR	1.26	0.41-3.86
Positiva		
Negativa		
Cariotipo	3.7	1.04-12.82
Anormal		
Normal		
Médula día 14	1.43	0.50-4.15
Positiva		
Negativa		

1/ Basado en un Razón de Momiós.

Tabla 5. Análisis multivariado de la respuesta de la ventana de esteroide en pacientes con Leucemia Linfoblástica Aguda 2014			
Variable	**COEFICIENTE REGRESIÓN**	**Odss Ratio**	**IC**
Leucocitos mm$^{3.}$			
<50000	1.98	7.28	1.04-50.6
>500000			
EMR	1.77	0.17	0.022-1.31
Positiva			
Negativa			
Cariotipo	1.17	3.23	0.32-32.08
Normal			
Anormal			

DISCUSIÓN

El tratamiento con glucocorticoides en la LLA ha sido considerado un componente crítico en los protocolos de quimioterapia. Estudios internacionales han determinado el impacto que representa la respuesta temprana al tratamiento. En dichos estudios se demostró que la respuesta temprana al tratamiento de ventana de esteroide es un predictor fuerte de recaída.[2,6,7] Los casos estudiados con buena respuesta al esteroide mostraron mayor SLE a 5 años, por Kaplan Mier; en los buenos respondedores, la respuesta fue de 55%, y 15% de SLE para aquellos con mala respuesta.

Múltiples estudios han resaltado el incremento de la supervivencia cuando un caso es clasificado como buen respondedor, ejemplo de esto está publicado por Felice con una SLE de 67± 3.8 vs 38±8 %, Amar con 60% vs 77% de SLE o Lauten con una SLE de 81.3 ± 0.9% vs 55.1% ± 3.7%.(2,8). El éxito del tratamiento oncológico en la LLA depende de la claridad con que se evalúen los factores clínicos pronósticos; este efecto de resistencia a los esteroides se ha reconocido en el tratamiento de la LLA y se ha asociado con factores de mal pronóstico como la edad < 1.5 años, inmunofenotipo CD10 negativo, niños mayores de 10 año, inmunofenotipos T, lo cual desfavorece el éxito del tratamiento.[(6)] Sin embargo, la prueba terapéutica de ventana de esteroide, no suele ser independiente de los factores clínicos pronósticos de recaída, por consecuencia, complementa a otras evaluaciones terapéuticas como la enfermedad mínima residual y a los factores clínicos pronósticos, tiles para el ajuste del tratamiento antineoplásico, para determinar el riesgo de recaída.

Como se ha mencionado, el riesgo de recaída por prueba de ventana de esteroide no suele ser independiente, la asociación de una respuesta mala en la ventana de esteroide con leucocitos mayor a 50000mm^3 en el presente trabajo favoreció el riesgo de recaída RM 5; IC95% (0.06-0.72); a este respecto, Pudjo determinó un HR de 1.77; IC 95% (1.18-2.66). El cariotipo con reporte anormal asoció un riesgo de recaída en RM 3.7; IC95% (1.04-12.82); empero, se reitera que el tamaño muestral es pequeño para asegurar esta asociación. No obstante, Manabe reconoce factores genéticos numéricos y estructurales que influyen en la reducción de blastos; en el caso de hiperdiploidia mostró un RR 0.66 IC95% (0.51-0.84), el reordenamiento TEL_AML RR 0.85; IC95% (0.0- 1.13).[9]

Futuras investigaciones analizan los mecanismos moleculares para entender mejor los mecanismos de resistencia a los esteroides con fines de mejorar la respuesta a estos fármacos.[10,11] Uno de los factores pronóstico, considerado como predictor independiente de recaída, es la Enfermedad Mínima Residual (EMR). Cavé y Borowitz reportaron un riesgo de recaída de 5.7 veces mayor cuando se encuentra positiva al final de la inducción, y hasta 15 veces más cuando persiste después de la consolidación, con 59% de SLE con EMR positiva y 88% cuando es negativa.[12] A pesar de registrar 16 pruebas de EMR positivas de solo 8 casos con mala respuesta al esteroide, no se estimaron valores significativos para determinar recaída, se requieren mayores casos para complementar estudios de EMR. La SLE en los casos no respondedores de nuestro grupo fue muy baja, lo cual depende de las condiciones clínicas de riesgo y deberá ser evaluado.

CONCLUSIONES

La ventana de esteroide es un factor importante que evalúa la respuesta temprana al tratamiento de LLA. Existe mayor riesgo de recaer cuando hay valores de leucocito mayor a 50000 mm^3 o cariotipos anormales.

REFERENCIAS

1. Lauten M, Moricke A, Beier R, Zimmermann M. Stanulla M, Meissner B, et al. Prediction of outcome by early bone marrow response in childhood acute lymphoblastic leukemia treated the ALL-BFM 95 trial: diferential effects in precursor B-cell and T-cell leukemia. Haematologica. 2012; 97: 1048-1056.

2. Morcke A, Lauten M, Beier R, Odenwald E, Attarbaschi A, Niggli F, et al. Prediction of Outcome by Early Response in Childhood Acute Lymphoblastic Leukemia. Klin Padiatric. 2013; 225: S50-S56.

3. Riehm H, Reiter A, Schrappe M, Berthold, Dopfer R, Gerein V, Ludwing R, Stollmann B, Henze G. Corticosteroid-dependent reduction of leukocyte count in blood as a prognostic factor in acute lymphoblastic leukemia in childhood (therapy study ALL-BFM 83)]. Klin Padiatr. 1987 (May-Jun); 199 (3): 151-160.

4. Distelhorst CW. Recent insights into the mechanism of glucocorticosteroid induced apoptosis. Cel Dea Diff. 2002; 9: 6-19.

5. Schrappe M, Beier R, Bürger B. New Treatment Strategies in Childhood Acute Lymphoblastic Leukaemia. Best Pract Res Clin Haematol. 2003; 15: 729-740.

6. Dordelmann M, Reiter A, Borkhardt A, Ludwing W, Gotz N, Wiehmann S. Prednisone Response is the Strongest Predictor of Treatment Outcome in Infant Acute Lymphoblastic Leukemia. Blood. 1999; 94: 1209-1217.

7. Gajjar A, Ribeiro R, Hancock M, Rivera G, Mahmoud H, Sandlund J. Persistence of Circulating Blasts After 1 Week of Multiagent Chemoteherapy Confers a Poor Prognosis in Childhood Acute Lymphoblastic Leukemia. Blood. 1995; 86: 1292-1295.

8. Felice M, Zibizarreta P, Alfaro E, Sackmann-Muriel. Childhood acute lymphoblastic leukemia: prognostic value of initial peripheral blast count in good responders to prednisone. J Pedia Hemat Oncol. 2001; 23: 411-415.

9. Manabe A, Ohara A, Hasegawa D, Katsuyoshi Koh, Saito T, et al. Significance of the complete clearance of peripheral blasts after 7 days of prednisolone treatment in children with acute lymphoblastic leukemia: the Tokyo Children´s Cancer Study Group Study L99-15. Haematologica. 2008; 93: 1155-1160.

10. Kruth KA, Fang M, Shelton DN, Abu-Halawa O, Mahling R, et al. Suppression of B Cell development genes is key to glucocorticoid efficacy in treatment of acute lymphoblastic leukemia. Blood, 2017; 129 (22): 3000-3008.

11. Liang Yn, Tang Yl, Ke ZY, Chen YQ, >LUo Xq, et al. Mir-124 contributes to glucocorticoid resistance in acute lymphoblastic leukemia by promoting proliferation, inhibiting apoptosis and targeting the glucorticoid receptor. J steroid Biochem Mol Biol. 2017; 172: 62-68.

12. Borowitz M, Devidas M, Hunger S, Bowman P, Carroll A, Carroll W. Clinical significance of minimal residual disease in childhood acute lymphoblatic leukemia and its relationship to other prognostic factors: a Children´s Oncology Group Study. Blood. 2008; 111: 5477-5485.

13. Widjajanto PH, Sutaryo S, PruwantoI, Ven PM, Veerman AJ. Early Response to Dexamethasone as Prognostic Factor: Result from Indonesian Childhood WK-ALL Protocol in Yogyakarta. J Oncol. 2012; 41: 1-8.

Sensibilización a alérgenos en pacientes pediátricos mayores de 2 años en el Hospital Infantil del Estado de Sonora

Carlos López Romero[1]
Jorge Huerta Romero[2]
Mauricio Frías-Mendívil[3]

RESUMEN

Los padecimientos alérgicos constituyen un grupo de enfermedades inflamatorias, crónicas, sistémicas y multivariadas, de origen multifactorial, donde el fondo genético, la herencia y la epigenética son fundamentales. La Organización Mundial de la Salud (OMS), estima que hasta 30% de la población ha sido sensibilizada al respecto. En México, los principales alérgenos reportados son *Dermatophagoides pteronyssinus* y *Dermatophagoides farinae*; estos alérgenos varían entre regiones, de ahí que sea necesario realizar estudios epidemiológicos para caracterizar las principales fuentes de alérgenos en cada región. Actualmente, en nuestro estado no se cuenta con un estudio sobre la sensibilización a alérgenos en pacientes pediátricos. En tal contexto, el objetivo del presente estudio es calcular la prevalencia de sensibilización a alérgenos por medio de pruebas cutáneas en pacientes con sospecha de enfermedad alérgica del Hospital Infantil del Estado de Sonora (HIES). Se realizó un estudio observacional, descriptivo y transversal, donde se reclutaron pacientes de ambos géneros entre los 2 a 18 años, referidos a consulta de Alergología en el HIES, con sospecha de enfermedad alérgica durante agosto de 2016 a mayo de 2017. Se incluyeron 125 pacientes, con prevalencia de sensibilización de 47.2%; la relación masculino-femenino fue 2.4:1. Los escolares mostraron mayor sensibilización, a saber, la edad más frecuente fue 5 años. El diagnóstico que más prevaleció fue asma, asimismo, los alérgenos extramuros mostraron mayor sensibilización en comparación con otros alérgenos. Con base en lo anterior, la prevalencia de sensibilización en pacientes pediátricos en nuestro estado se encuentra por encima de la estadística de la OMS a nivel mundial.

Palabras clave: alérgenos, pruebas cutáneas, sensibilización.

Fecha de recepción: 04/09/2017
Fecha de aceptación: 26/09/2017

1. Médico residente de tercer año de Pediatría en el Hospital Infantil del Estado de Sonora (HIES).
2. Alergólogo pediatra. Jefe del Servicio de Alergología en el HIES.
3. Maestro en Ciencias. Departamento de Enseñanza en el HIES.

Correspondencia: Dr. Carlos David López. Hospital Infantil del Estado de Sonora (HIES). Hermosillo Sonora. Teléfono: 662-1441061. Correo electrónico: Ca_cdlr@hotmail.com

ABSTRACT

Allergic diseases constitute a group of inflammatory, chronic, systemic and multivariate diseases, of multifactorial origin where, the genetic background, the inheritance, and the epigenetic will be fundamental. The World Health Organization (WHO) estimates that up to 30% of the population is sensitized. In Mexico, the main reported allergens are Dermatophagoides pteronyssinus and Dermatophagoides farinae, and these allergens vary between regions. Epidemiological studies are needed to characterize the main sources of allergens in each region. We do not currently have a study on allergen sensitization in pediatric patients. To calculate the prevalence of sensitization to allergens with skin tests in patients with suspicion of allergic disease in Children's Hospital of the State of Sonora (CHSS). DESIGN: cross-sectional, descriptive and observational study where patients of both genders were recruited between the ages of 2 and 18 years, referred to Allergology service in CHSS, suspected of allergic disease from August 2016 to May 2017. A total of 125 patients were included, where a sensitization prevalence of 47.2% was obtained, the male-female ratio was 2.4: 1. The child age showed more sensitization, the most frequent age was at 5 years and the diagnosis that prevailed most was asthma, as well as the extramural allergens showed greater sensitization when compared to other allerge. The prevalence of sensitization in pediatric patients in our state is above the WHO statistics worldwide.

Keywords: allergens, skin tests, sensitization.

INTRODUCCIÓN

Las enfermedades como asma, rinitis, conjuntivitis, dermatitis atópica, urticaria alérgica y alergia alimentaria son los principales padecimientos con fondo alérgico a los que nos enfrentamos en la consulta de pediatría día tras día. Los factores genéticos y la interacción del paciente con el medio ambiente, propician la sensibilización alérgica.[1-4,6]

La Organización Mundial de la Salud (OMS) estima que 30% de la población es sensible a alérgenos en el medio ambiente. Ya que estas enfermedades afectan la calidad de vida de los individuos y de sus familias, y generan un impacto negativo en el bienestar socio-económico de la sociedad, representan un problema de salud pública.[4-5]

En varios países de Europa y ciudades de Estados Unidos, los granos de polen son la principal causa de sensibilización. En México, los principales alérgenos reportados son *Dermatophagoides pteronyssinus y Dermatophagoides farinae*, epitelios de gato, perro, insectos como la cucaracha y hongos como *Alternaria alternata*, sin embargo, estos alérgenos varían de país a país, incluso entre regiones geográficamente cercanas. Estas variaciones se deben a factores ambientales como clima, fauna y flora, lo cual indica que los factores no deben generalizarse. Se necesitan estudios epidemiológicos para caracterizar las principales fuentes de alérgenos en cada región.[9-10,12,14-15]

El diagnóstico de enfermedades alérgicas se realiza con base en una historia clínica completa y detallada, que enfatiza los síntomas del paciente y antecedentes personales y familiares, además de un examen físico completo. La sensibilización alérgica suele documentarse mediante la estimulación de las concentraciones de IgE específica, ya sea con pruebas cutáneas o con la cuantificación de IgE específica en suero. Las pruebas cutáneas son el *prick-test* (punción) o pruebas intradérmicas, pero la primera es la más utilizada; ambas producen una reacción ligada a IgE específica y representan la principal herramienta de investigación en alergia, dada su sensibilidad, sencillez, rapidez, bajo costo y seguridad; se realizan a través de la punción en piel con alérgenos estandarizados y previamente seleccionados. La selección y el número de alérgenos se deben basar en la historia clínica del paciente, y la zona geográfica de procedencia.[2,5,7-8,13]

El estado de Sonora cuenta con un extenso territorio a nivel nacional y una amplia biodiversidad, así como múltiples especies de flora y fauna. A diferencia de las

otras regiones del país, se caracteriza por tener un clima caluroso la mayor parte del año; estas condiciones lo predisponen a un gran número factores de riesgo para personas alérgicas. Nuestra población de estudio está expuesta a gran cantidad de alérgenos, y las manifestaciones de sensibilización implican visitas frecuentes a los servicios de urgencias y, en algunos casos, estancia intrahospitalaria prolongada. Tal razón ha sido suficiente para interesarnos en conocer cuál es la prevalencia de la sensibilización a cada alérgeno en nuestra población.[2,5]

MATERIAL Y MÉTODOS

Se realizó un estudio observacional, descriptivo y transversal, donde se reclutaron pacientes consecutivos, de ambos géneros, entre los 2 a 18 años de edad, referidos a consulta de alergología pediátrica en el Hospital Infantil del Estado de Sonora, con sospecha de enfermedad alérgica en el periodo comprendido de agosto del 2016 hasta mayo del 2017.

Para lo anterior, se utilizó la técnica de *prick-test*. Fueron elegidos 37 extractos alergénicos, habitualmente aplicados en el servicio. En la selección se incluyeron de árboles: *Prosopis juliflora* (mezquite), *Pópulos* (álamo), *Olea eurepaea* (olivo), *Juglans* (nogal); pasto o zacate: *Cynodon actylon* (capriola), *Lolium perene* (pasto inglés), *Medicago sativa* (alfalfa), *Zea mays* (maíz); malezas-hierbas: *Amaranthus palmeris* (quelite), *Atriplex bracteosa* (avena loca), *Salsola pestifera* (rodadora); hongos (esporas): *Alernaria sp*, *Aspergillus fumigatus*; inhalables caseros y epidérmicos: polvo casero, *Dermatophagoides farinae*, *Dermatophagoides pteronyssinus*, cucaracha (americana/alemana), gato, perro, látex; alimentos: leche de vaca, caseína, lacto albúmina, huevo entero, trigo, papa, maíz, pollo, pescado (atún–cazón), chocolate, cacahuate, naranja, tomate, manzana, nuez, fresa y camarón. Como controles se utilizó solución diluyente (control negativo) e histamina HCl 10 mg/mL (control positivo).

Se tuvieron en cuenta las recomendaciones internacionales para la lectura de las pruebas intraepidérmicas. La prueba se consideró positiva cuando el diámetro de la pápula fue igual o mayor a 3 mm en relación con el control negativo. A todos los pacientes se les aplicaron los alérgenos descritos.[7-8,11]

Se revisaron los expedientes clínicos de los pacientes durante el periodo mencionado y se obtuvieron las siguientes variables: edad, sexo, diagnóstico de envío al servicio de alergología, antecedentes de atopia, presencia de mascotas en casa, tabaquismo en los padres, positividad a sensibilización alérgeno. La información obtenida se capturó en una base de datos de Excel para Windows, versión 2010. Se describieron los datos por medio de frecuencia y porcentaje.

RESULTADOS

Se tuvieron 125 pacientes, atendidos en consulta externa de alergología pediátrica, los cuales fueron referidos con sospecha de enfermedad alérgica; el servicio de pediatría registró a la mayor parte de estos pacientes (84%). Las patologías más comunes, motivo del envío, fueron asma (68.8%), seguida de rinitis alérgica (14.4%).

De las 125 pruebas cutáneas realizadas, la presencia de sensibilización para al menos un alérgeno se encontró en 59 pacientes (47.2%). Entre los pacientes sensibilizados, la relación masculino-femenino fue 2.4:1. El grupo de edad más frecuente fue el de los escolares (47.4%). Ver tabla 1.

De los pacientes sensibilizados, solo 40.7% refirió antecedentes de atopia familiar, 57.6% afirmó que tenía mascotas dentro del domicilio, y 30.6% contaba con fumadores dentro del hogar (veáse tabla 2).

El diagnostico que más prevaleció entre los pacientes sensibilizados fue asma (76.2%), seguido de rinitis (18.6%). Ver tabla 3.

De los 59 pacientes con pruebas positivas cutáneas, 201 alérgenos se encontraron positivos: 40.7% mostró mayor sensibilización a pastos, seguido por árboles, 18.4%, y malezas, 16.4% (veáse tabla 4).

Tabla 1. Distribución demográfica

	n=59	%
Género		
Femenino	17	28.8
Masculino	42	71.1
Edad		
Preescolares	18	30.5
Escolares	28	47.4
Adolescentes	13	22.0

Tabla 2. Características de la población

		n=59	%
Antecedente de atopia	Negado	35	59.3
	Confirmado	24	40.7
Mascotas en casa	Negativo	24	42.4
	Positivo	34	57.6
Tabaquismo	Negativo	41	69.4
	Positivo	18	30.6

Tabla 3. Sensibilización por patología

	n=59	%
Rinitis	11	18.6%
Asma	45	76.2%
Sinusitis	2	3.3%
Rinosinusitis	0	0.0%
Dermatitis	0	0.0%
Angioedema	1	1.9%

Tabla 4. Sensibilización por grupo de alérgenos

	n =201	%
Pastos	82	40.7
Árboles	37	18.4
Malezas	33	16.4
Caseros	33	16.4
Alimentos	13	6.4
Hongos	3	1.4

Entre los alérgenos, Capriola fue el que más prevaleció (17.9%), seguido de avena loca (12.9%), mezquite (11.9%%), pasto inglés (10.9%) y maíz (8.4%). Ver gráfica 1.

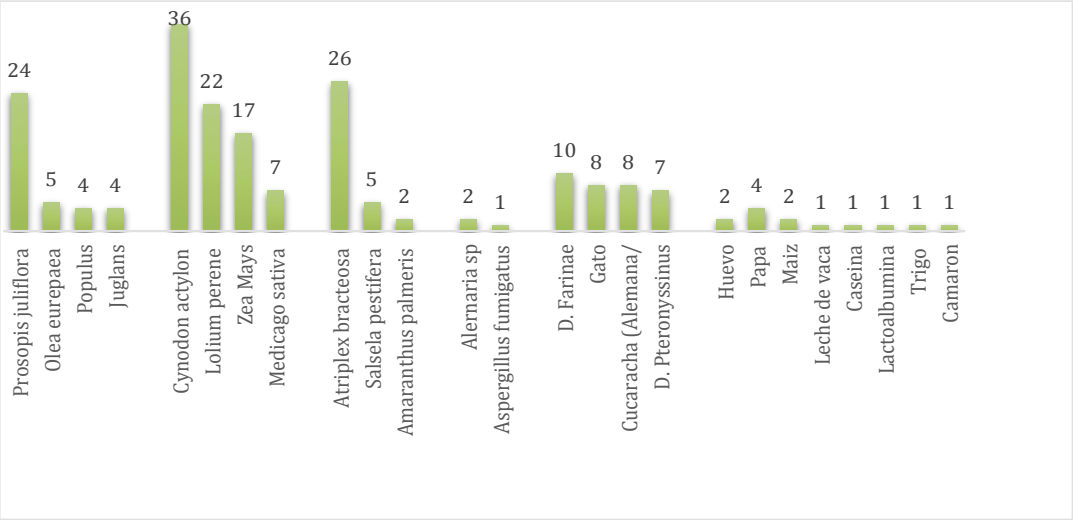

Gráfica 1. Pruebas cutáneas positivas.

DISCUSIÓN

En la actualidad, los padecimientos alérgicos son más frecuentes, aunque en los últimos años se ha visto un incremento en la prevalencia. Estos padecimientos afectan la calidad de vida o, en casos extremos, la ponen en riesgo. De acuerdo con la Organización Mundial de Alergia (WAO por sus siglas en inglés), se ha llegado a considerar como una epidemia y un problema de salud pública mundial. Se calcula que, hoy por hoy, entre 10% y 40% de la población vive con una o varias enfermedades alérgicas.[3-5]

De los resultados obtenidos, la mayoría de los pacientes sensibilizados tenía edad escolar (47.4%), sin diferencia encontrada entre el estudio de Soto y colaboradores (2015) y el estudio de Ortega y colaboradores (2014). La enfermedad alérgica con más alta frecuencia de presentación en población sensibilizada fue asma (76.2%), esto contrasta con el estudio de Ortega y demás autores, donde se encontró una mayor prevalencia para rinitis alérgica (47.5%). Con respecto al género, la mayoría pertenecía al sexo masculino con una relación 2.4 veces mayor de sensibilización con respecto al sexo femenino, similar a lo encontrado en ambos estudios antes citados.[1,3]

Entre las características de la población, se observó que 40.7% de los pacientes refirió antecedentes de atopia familiar, a diferencia del estudio realizado por Sánchez y demás investigadores, donde se encontró un mayor porcentaje de pacientes con este antecedente (79.6%). Hubo mayor prevalencia en pacientes que contaban con mascotas en su domicilio (57.6% contra 42.4%). Asimismo, 69.4% de nuestra población afirmó que no se fumaba dentro de su domicilio.[6]

Del total de los pacientes estudiados 47.2% mostró positividad por lo menos a un antígeno. En total, 201 alérgenos se encontraron positivos; de la población estudiada, 40.7% mostró mayor sensibilización a pastos, seguido por árboles, 18.4%, y malezas, 16.4%. Tal resultado contrasta con lo encontrado por Soto, entre otros estudios, donde los alérgenos caseros ocuparon la mayor prevalencia, seguidos por árboles.[3,5,16]

En el presente estudio, *Cynodon actylon* fue el alérgeno más frecuente (17.9%), seguido de *Atriplex bracteosa* (12.9%), *Prosopis juliflora* (11.9%%), *Lolium perene* (10.9%) y *Zea mays* (8.4%). Dicha información se opone a lo encontrado por Sánchez y colaboradores, y el estudio encabezado por Soto, donde los ácaros *Dermatophagoides pteronyssinus y farinae* fueron los alérgenos más frecuentes.[3,6]

Nuestros hallazgos sugieren que existen similitudes con las características de la población pediátrica alérgica del resto del país, sin embargo, la prevalencia que observamos está por encima de la literatura nacional y mundial, por lo cual parece conveniente que se fomenten intervenciones que favorezcan la evolución del paciente. Una posible explicación a la diferencia que se observó en la prevalencia de nuestro estudio y otros reportes, es que diversos factores pueden influir en la sensibilización del paciente: la herencia, genética y epigenética de la población, además de las características propias de nuestra región geográfica, que exponen a nuestra población a gran cantidad de alérgenos.

De antemano, se considera posible que los pacientes sensibilizados procedentes de regiones geográficas diferentes a la nuestra muestren un perfil de sensibilización distinto. Con nuestros resultados se puede realizar la pronta detección de sensibilización y eliminación del contacto con los alérgenos, que servirán como medida estratégica en el tratamiento de las enfermedades alérgicas.

Entre las limitaciones de este estudio, nos enfrentamos con un tamaño de población relativamente pequeño; debido al tipo y número de alérgenos utilizados en las pruebas cutáneas realizadas, únicamente se incluyó población pediátrica mayor a 2 años.

CONCLUSIONES

En nuestro estado se encontró una alta prevalencia de sensibilización de pacientes pediátricos, esto contribuye a demostrar la magnitud real del problema sanitario. Se deben implementar medidas de prevención y mejoramiento ambiental para el control de este grupo de enfermedades alérgicas.

REFERENCIAS

1. Ortega M, De la Hoz J, León D. Prevalencia de sensibilización en pacientes pediátricos con sospecha o diagnóstico de enfermedad alérgica, estudio PRESPPENAL. Rev Med (Bogotá) 2014; 36 (3): 234-246.

2. Ramírez F, Prado J, Lachica J. Inmunoglobulina E total como marcador de alergia en el noroeste de México. Rev Alerg Méx. 2016; 63 (1): 20-25.

3. Soto S, Partida A, Soledad M. Análisis descriptivo de la sensibilización a alérgenos en una población pediátrica. Alerg Asma Inmunol Pediatr. 2015; 24 (2): 40-53.

4. López J. Epidemiología de alergia pediátrica en el Hospital General de México. Alerg Asma Inmunol Pediatr 1999; 8 (1): 17-20.

5. Pawankar R, Walter Canonica G, Holgate S, Lockey R. Libro Blanco sobre Alergia de la WAO, Resumen Ejecutivo. World Allergy Organization (en línea). 2013. URL disponible en http://www.worldallergy.org/about-wao/wao-publications.

6. Sánchez J, Diez S, Cardonan R. Sensibilización a aeroalergenos en pacientes alérgicos de Medellín, Colombia. Rev Alerg Méx. 2012; 59 (3): 139-147.

7. Torres J, Fontán M. Pruebas diagnósticas en alergología pediátrica. Protocolos actualizados al año 2013. Asociación Española de Pediatría (en línea). 2013. URL disponible en http://www.aeped.es/documentos/protocolos-alergologia-e-inmunologia-clinica

8. Dreborg S. Skin test used in type i allergy testing. Subcommittee on skin test of the european academy of allergy and clinical immunology, Copenhagen: Munksgoard. 1989; 44 (10): 31-37.

9. Ling P, Xiu E. Clinical phenotype and allergen sensitization in the first 2 years as predictors of atopic disorders at age 5 years. WorAller Jour. 2015; 8 (1): 33.

10. Yong A, Macías A, Palma S. Perfil de sensibilización a alérgenos en niños con dermatitis atópica atendidos en el servicio de alergología del hospital universitario de la Universidad Autónoma de Nuevo León, México. Rev Alerg Méx. 2015; 62 (2): 98-106.

11. Tiachi L, Genginy C. Correlación entre la magnitud de la reactividad cutánea por punción y las concentraciones de IgE sérica específica a pólenes en pacientes con alergia respiratoria. Rev Alerg Méx. 2014; 61 (1) 3-8.

12. Martínez N, Aguilar D, Rojas E. Prevalencia de la sensibilización a Blomiatropicalis y Dermatophagoide spteronyssinus, farinae y siboney en pacientes con rinitis o asma alérgica (o ambas) en una población de la zona metropolitana de la Ciudad de México. Rev Alerg Méx. 2010; 57 (1): 56-63.

13. Platts-Mills TAE, Schuyler AJ. IgE in the diagnosis and treatment of allergic disease. J Allergy Clin Immunol. 2016; 137 (6): 1662-1670.

14. Alduraywish S, Lodge CJ, Campbell B. The march from early life food sensitization to allergic disease: a systematic review and meta-analyses of birth cohort studies. Allergy. 2016; 71 77–89.

15. Rojas I, Arana O, López A. Frecuencia de reactividad cutánea hacia antígenos inhalables en pacientes con cuadro clínico de enfermedad alérgica. Rev Alerg Mex. 2017; 64 (1): 7-12.

16. Gaspar L, López R, Rodríguez M. Prevalencia de polinosis en pacientes con asma, rinitis y conjuntivitis alérgicas en la zona sur del Distrito Federal, 2007-2013. Rev Alerg Méx. 2014; 61: 147-152.

Convocatorias

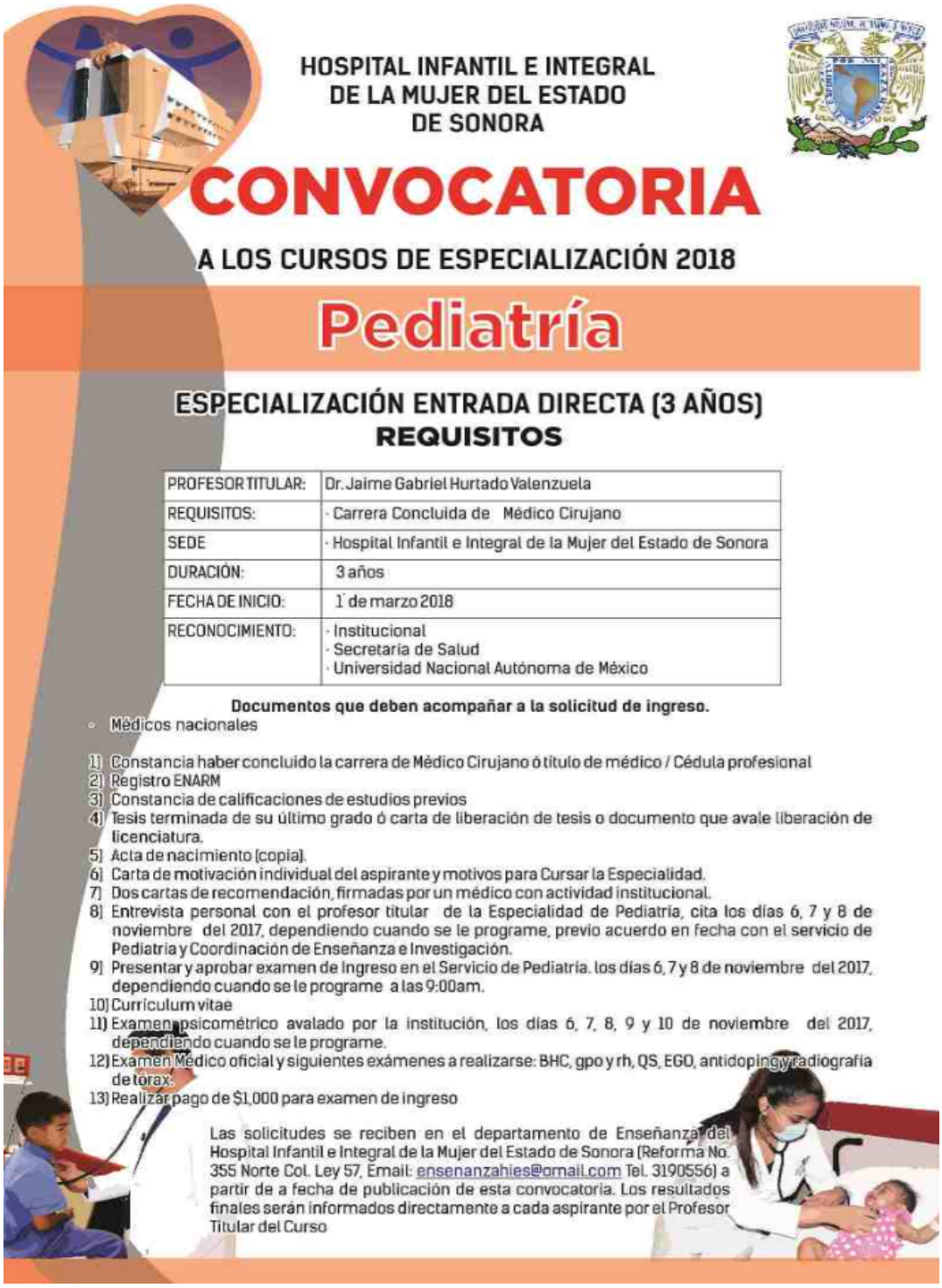

HOSPITAL INFANTIL E INTEGRAL
DE LA MUJER DEL ESTADO
DE SONORA

CONVOCATORIA

A LOS CURSOS DE ESPECIALIZACIÓN 2018

Pediatría

ESPECIALIZACIÓN ENTRADA DIRECTA (3 AÑOS)
REQUISITOS

PROFESOR TITULAR:	Dr. Jaime Gabriel Hurtado Valenzuela
REQUISITOS:	· Carrera Concluida de Médico Cirujano
SEDE	· Hospital Infantil e Integral de la Mujer del Estado de Sonora
DURACIÓN:	3 años
FECHA DE INICIO:	1° de marzo 2018
RECONOCIMIENTO:	· Institucional · Secretaría de Salud · Universidad Nacional Autónoma de México

Documentos que deben acompañar a la solicitud de ingreso.

- Médicos nacionales

1) Constancia haber concluido la carrera de Médico Cirujano ó título de médico / Cédula profesional
2) Registro ENARM
3) Constancia de calificaciones de estudios previos
4) Tesis terminada de su último grado ó carta de liberación de tesis o documento que avale liberación de licenciatura.
5) Acta de nacimiento (copia).
6) Carta de motivación individual del aspirante y motivos para Cursar la Especialidad.
7) Dos cartas de recomendación, firmadas por un médico con actividad institucional.
8) Entrevista personal con el profesor titular de la Especialidad de Pediatría, cita los días 6, 7 y 8 de noviembre del 2017, dependiendo cuando se le programe, previo acuerdo en fecha con el servicio de Pediatría y Coordinación de Enseñanza e Investigación.
9) Presentar y aprobar examen de Ingreso en el Servicio de Pediatría. los días 6, 7 y 8 de noviembre del 2017, dependiendo cuando se le programe a las 9:00am.
10) Curriculum vitae
11) Examen psicométrico avalado por la institución, los días 6, 7, 8, 9 y 10 de noviembre del 2017, dependiendo cuando se le programe.
12) Examen Médico oficial y siguientes exámenes a realizarse: BHC, gpo y rh, QS, EGO, antidoping y radiografía de torax.
13) Realizar pago de $1,000 para examen de ingreso

Las solicitudes se reciben en el departamento de Enseñanza del Hospital Infantil e Integral de la Mujer del Estado de Sonora (Reforma No. 355 Norte Col. Ley 57, Email: ensenanzahies@gmail.com Tel. 3190556) a partir de a fecha de publicación de esta convocatoria. Los resultados finales serán informados directamente a cada aspirante por el Profesor Titular del Curso

Convocatorias

HOSPITAL INFANTIL E INTEGRAL DE LA MUJER DEL ESTADO DE SONORA

CONVOCATORIA

A LOS CURSOS DE ESPECIALIZACIÓN 2018

Neonatología

ESPECIALIZACIÓN ENTRADA INDIRECTA (2 AÑOS)

REQUISITOS

PROFESOR TITULAR:	Dr. Carlos Arturo Ramírez Rodríguez
REQUISITOS:	· Especialización previa de Pediatría
SEDE	· Hospital Infantil e Integral de la Muejr del Estado de Sonora
DURACIÓN:	2 años
FECHA DE INICIO:	1° de marzo 2018
RECONOCIMIENTO:	· Institucional · Secretaría de Salud · Universidad Nacional Autónoma de México

Documentos que deben acompañar a la solicitud de ingreso.

- Médicos nacionales

1. Título de Médico Cirujano (copia).
2. Cédula profesional (copia).
3. Acta de nacimiento (copia).
4. Constancia de estar o haber realizado el Curso de Especialización en Pediatría Médica en una institución reconocida por la Secretaría de Salud y reconocimiento Universitario (una copia).
5. Tesis terminada de su último grado ó carta de liberación de tesis
6. Promedio global en el curso de especialidad en pediatría (una copia).
7. Certificación del consejo mexicano de pediatras, en caso de ser pediatras
8. Solicitud para cursar la especialidad y autobiografía manuscrita
9. Dos cartas de recomendación, firmadas por un médico con actividad institucional. Requisito para Pediatras egresados de otras instituciones.
10. Curriculum vitae y agregar la documentación curricular complementaria (publicaciones, docencia, investigaciones, distinciones, premios, etc.).
11. Entrevista personal con el profesor titular de la Especialidad de Neonatología el 8,9 de noviembre del 2017, a las 9:00 horas.
12. Realizarse Examen Psicométrico avalado por la institución, los días 9 y 10 de noviembre del 2017, dependiendo cuando se le programe.
13. Examen Médico oficial y siguientes exámenes a realizarse: BHC, gpo y rh, QS, EGO, antidoping y radiografía de tórax.
14. Presentar y Aprobar examen de Ingreso en el Servicio de Neonatología, los días 8, 9 de noviembre del 2017, dependiendo cuando se le programe a las 9:00am.
15. Registro ENARM
16. 2 fotografías tamaño pasaporte con nombre al reverso
17. Realizar pago de $1,000 para examen de ingreso

Las solicitudes se reciben en el departamento de Enseñanza del Hospital Infantil e Integral de la Mujer del Estado de Sonora (Reforma No. 355 Norte Col. Ley 57, Email: ensenanzahies@gmail.com Tel. 3190556) a partir de a fecha de publicación de esta convocatoria. Los resultados finales serán informados directamente a cada aspirante por el Profesor Titular del Curso.

La dieta sin gluten debe administrarse solo a niños con diagnóstico de enfermedad asociada al trigo

Ana M. Calderón de la Barca[1]
María Esther Mejía León[1]

RESUMEN

La enfermedad celiaca es el trastorno autoinmune más frecuente en la infancia. Es una enteropatía causada por el gluten del trigo, por consiguiente, su tratamiento requiere de una estricta dieta que excluya su uso. Otras enfermedades como la sensibilidad al gluten no celiaca, alergia al trigo, síndrome de intestino irritable e intolerancia a carbohidratos, también podrían beneficiarse al seguir una dieta sin gluten y/o trigo. La duración y grado de restricción dependerá del diagnóstico, que en muchas ocasiones puede ser confuso. El autodiagnóstico y la disponibilidad de productos libres de gluten han hecho que la dieta sin gluten tenga cada vez más seguidores, y sea una de las 3 más comunes en el mundo. Sin embargo, muchos productos que lo excluyen tienen limitaciones en vitaminas y minerales, además de contener más grasa y sodio que sus contrapartes con gluten, lo cual podría promover desnutrición, principalmente en niños y adolescentes. Asimismo, algunos de los compuestos y aditivos utilizados para compensar la falta de gluten en los alimentos industrializados, pueden complicar la evolución de algunas de estas enfermedades. La dieta sin gluten debe ser vista como un tratamiento, debería llevarse a cabo solo por prescripción médica y ser monitoreada por un experto en nutrición para garantizar un balance de macro y micronutrientes. Este régimen es una opción poco saludable para niños sanos, sobre todo cuando se sigue a largo plazo y se basa en productos industrializados.

Palabras clave: dieta sin gluten, nutrición, enfermedad celiaca, sensibilidad al gluten no celiaca.

Fecha de recepción: 27/06/2017
Fecha de aceptación: 30/06/2017

1 Depto. Nutrición y Metabolismo, Centro de Investigación en Alimentación y Desarrollo (CIAD), A. C.

Correspondencia: Carretera a la Victoria, km 0.6, Hermosillo, Sonora, 83304, México.
Teléfono: 52+ 662 2892400ç, ext. 288, fax: 52+ 662 2800094, correo electrónico: amc@ciad.mx

ABSTRACT

Celiac disease is the most frequent autoimmune disorder in childhood. It is an enteropathy caused by wheat gluten and its treatment requires a strict gluten-free diet. Other conditions such as non-celiac gluten sensitivity, wheat allergy, irritable bowel syndrome and carbohydrates' intolerances could obtain also the benefit of a gluten-free and/or wheat-free diet. The prescribed period and restriction level will depend on diagnosis, which is seldom difficult. Everyday there are more followers of the gluten-free diet due to self-diagnosis, availability of gluten-free products and perception that it is healthier; therefore, it is currently one of the 3 most common diets over the world. However, many gluten-free products are limited in vitamins and minerals and contain more fat and sodium than their gluten-containing counterparts, which could induce malnutrition, primarily in children and adolescents. In addition, some of the compounds and food additives used in gluten-free foods to compensate the lack of gluten properties, could complicate some diseases evolution. The gluten-free diet should be consider as a treatment, carried out only by medical prescription and be monitored by a nutritionist to ensure a macro- and micronutrients balance. This regimen is an unhealthy option for healthy children, especially at the long-term and based on industrialized products.

Keywords: gluten-free diet, nutrition, celiac disease, non-celiac gluten sensitivity.

INTRODUCCIÓN

El trigo ha sido el sustento de la civilización occidental y la base de la alimentación en el noroeste mexicano desde los tiempos de la colonia. Sus componentes, como proteínas, almidones, fibra, vitaminas y minerales, en complemento con nutrientes de otros alimentos, son esenciales para el buen desarrollo de la mayoría de los niños. Sin embargo, para algunos cuantos, los componentes del trigo son la causa de trastornos como enfermedad celiaca, alergias e intolerancia al trigo no celiaca.[1]

Un componente muy importante del trigo es el gluten, así llamado un conjunto de proteínas indispensables para las propiedades en la panificación y otros procesos alimentarios. El gluten está reconocido como el responsable de la enfermedad celiaca y es causa de alergias; más recientemente, se ha asociado con la intolerancia no celiaca. Además de alergias a las proteínas del gluten, hay otras a proteínas del trigo; lo mismo ocurre con la mal llamada intolerancia al gluten no celiaca, que debiera ser intolerancia al trigo, ya que la responsable podría ser una fracción no proteica del trigo. El tratamiento de todas estas enfermedades se centra en la restricción del gluten y del trigo completo en la dieta, una vez diagnosticadas.

La prevalencia mundial de las enfermedades asociadas al trigo, en su conjunto, no rebasa el 5%.[2] En tal contexto, la proporción de personas que sigue una dieta exenta de gluten en los países desarrollados es 5 veces mayor, de donde se infiere que se practica el autodiagnóstico. Los alimentos sin gluten se adquieren por ideas sin mucho fundamento, por ser considerados más saludables, buenos para perder peso o por reducir síntomas gastrointestinales sin diagnóstico.[3] Tal vez para los adultos no signifique un gran problema de salud una dieta sin trigo, pero para los niños pudiera ser causa de serios problemas de desnutrición y afecciones diversas, si no se le da buen seguimiento a la restricción.[4]

En este artículo se comentan algunas indicaciones para una dieta sin gluten y se aclaran los beneficios, desventajas y riesgos que representa una dieta sin gluten para los niños con problemas de inflamación intestinal u otras patologías asociadas al trigo.

Las diversas enfermedades asociadas al trigo

La enfermedad celiaca es una enteropatía autoinmune que se desencadena por ingestión del gluten

dietético en personas genéticamente predispuestas.[5] Las vellosidades intestinales de quienes la padecen se aplanan y atrofian, lo cual decrece la superficie de absorción de nutrientes, reduce la actividad de enzimas digestivas asociadas a membrana e induce malabsorción de vitaminas y minerales. Así, además de las manifestaciones gastrointestinales, se presentan problemas extra-intestinales como anemia por deficiencia de hierro, pérdida de densidad ósea, desórdenes hormonales y de la piel. Si para un adulto estos síntomas son un problema, para un niño son algo peor porque interfieren en su desarrollo físico y mental.

En los niños más pequeños, por lo común la enfermedad celiaca se presenta con síntomas clásicos de malabsorción, diarrea, esteatorrea, pérdida de peso y retardo del crecimiento.[5] Si no se trata, puede desencadenar una deshidratación grave y tener desenlace fatal.[6] En la mayoría de los casos, se retarda el desarrollo físico y la llegada de la pubertad.

La enfermedad celiaca se ha descrito desde la antigüedad y fue diagnostica con certeza como asociada al gluten del trigo desde hace más de 60 años. A pesar de esto, hace 25 años se consideraba rara en población amerindia y mestiza y aun inexistente en los asiáticos. Esto se debe a su asociación con el genotipo HLA-DQ2, presente en más de 95% de los pacientes celiacos europeos, cuya molécula expresada es necesaria, pero no suficiente para desarrollar la enteropatía. Actualmente, se conoce que las personas con el haplotipo HLA-DQ8, común en amerindios, solo o en combinación con un alelo de HLA-DQ2, pueden padecer enfermedad celiaca, como sucede en la población mexicana.[7] Recién se ha descubierto que los asiáticos con HLA-DQ9.3, son también propensos a esta enfermedad.[8]

En las últimas décadas, la prevalencia de la enfermedad celiaca ha llegado hasta 1-2% en población general. Posiblemente esto se debe a que se conoce y se diagnostica mejor la enfermedad o también a los estilos de vida actuales, con una alimentación más occidentalizada en muchas regiones del mundo, como en México, con prevalencia estimada de 0.6%.[9]

Al igual que la enfermedad celiaca, las alergias al trigo, cuyos mecanismos de patogénesis se conocen bien, se han caracterizado desde hace mucho tiempo y están dentro de las enfermedades asociadas al trigo.[1,10] Según la ruta de exposición, se clasifican como asma ocupacional, rinitis, urticaria por contacto y anafilaxis dependiente de trigo inducida por el ejercicio. Asimismo, existe alergia alimentaria que puede manifestarse a nivel de piel, gastrointestinal o respiratoria.[1] Las alergias de este tipo pueden ser mediadas o no por IgE; sus síntomas aparecen en minutos y hasta pocas horas después de la ingestión de trigo.

En los niños pequeños con historia familiar de atopia, es más probable la alergia alimentaria al trigo con síntomas gastrointestinales, aunque un porcentaje presenta síntomas cutáneos. A medida que los niños crecen, la alergia al trigo se expresa por lo común con dermatitis, acompañada por desórdenes respiratorios. El pronóstico de esta alergia es bueno, ya que a los 8 años, más de la mitad de quienes la padecen desarrolla tolerancia y en la adolescencia desaparece en más de 75% de los niños afectados.[10]

La sensibilidad al gluten no celiaca emergió como una nueva entidad clínica en 2012 y se caracteriza tanto por síntomas intestinales como extra-intestinales.[11] Se desconoce aún la patogénesis de esta enfermedad y, por tanto, no hay forma de diagnosticarla sino por exclusión de enfermedad celiaca y de alergia al trigo. Incluso el nombre de la enfermedad es discutible, ya que los pacientes describen los síntomas después de ingerir alimentos con trigo, pero no se sabe qué componente los causa. Por esto, se debiera llamar sensibilidad al trigo no celiaca o simplemente sensibilidad o intolerancia al trigo.

La sensibilidad al trigo no celiaca se ha descrito en adultos, pero no en niños. Tampoco se han evidenciado los beneficios de una dieta sin gluten si no hay diagnóstico de enfermedad celiaca, ya que podría llevar a los niños a

nutrirse desequilibradamente, con complicaciones en su estado de salud.[12]

Por su parte, el síndrome de intestino irritable es el prototipo de las enfermedades funcionales del intestino. Su diagnóstico se realiza al evaluar los síntomas, de acuerdo con los criterios de Roma III.[13] Éstos se exacerban por la ingestión de alimentos, especialmente trigo. Se desconoce si la causa son las proteínas del gluten, otras proteínas de este cereal o los fructanos, ya que todos estos componentes coexisten en el trigo y pueden inducir síntomas por inflamación intestinal. Los fructanos son polisacáridos de cadena corta, pertenecientes al grupo de los oligo-, di-, monosacáridos y polioles (FODMAP, por sus siglas en inglés), que pueden inducir el cuadro de intestino irritable; se encuentran además del trigo, en otros alimentos, como algunas frutas y vegetales.[13]

En los niños, es común el dolor abdominal asociado con enfermedades funcionales del intestino. Aunque muchas veces no se puede identificar su etiología, disminuye la calidad de vida y es motivo de inasistencias a la escuela. Los carbohidratos de cadena corta, como lactosa y fructosa, se han relacionado desde hace mucho tiempo con la exacerbación de los síntomas; actualmente, los FODMAP, en general, han llamado la atención en este sentido. Esto porque son osmóticamente activos, además son fermentados con celeridad por las bacterias del colon. Así, pueden inducir distensión del intestino, influjo de agua en el lumen y llevar a síntomas de dolor, flatulencia, inflamación y diarreas.[14,15]

De esta forma, hay un espectro amplio de enfermedades relacionadas con la ingestión del trigo, incluyendo enfermedad celiaca, sensibilidad al trigo no celiaca, alergias al trigo, intolerancia a FODMAP y otros desórdenes funcionales del intestino. Los límites de cada una no están muy bien definidos y originan confusión al efectuar el diagnóstico y dilema sobre el tratamiento dietético a usar.[5] Por esto, resulta extraño que mucha gente en los países desarrollados y en México, por imitación, decida seguir una dieta exenta de gluten. Solo 15-16% de quienes siguen este tipo de dieta, tiene un diagnóstico médico y se le ha prescrito una dieta sin gluten o trigo.[16]

Los alimentos sin gluten, su seguridad y efectos en la salud

Las regulaciones internacionales, así como la Norma Oficial Mexicana NOM-086-SSA1-1994 (modificada en 2015),[17] define los alimentos sin gluten como: "alimentos para uso dietético especial, formulados, procesados o preparados para suplir las necesidades especiales de las personas intolerantes al gluten". Además, indica que estos alimentos no deben contener más de 20 mg/kg de dicho compuesto.

Como no se necesita receta para comprar los alimentos sin gluten y debido al seguimiento de tendencias al consumo de alimentos "saludables", la dieta sin gluten está entre los tres regímenes dietéticos más populares en el mundo.[18] Sin embargo, además de que no es más saludable, esta dieta es muy difícil de seguir debido a que muchísimos alimentos industrializados contienen gluten, ya sea porque se les añadió o por contaminación cruzada. Aun en los países desarrollados no se cumple a rajatabla la legislación. Hay un pequeño porcentaje de productos etiquetados "sin gluten", que sí lo contienen y otros tantos que no declaran trigo ni gluten en sus ingredientes, aunque no sea así.[19]

Lo anterior, representa un problema para los niños y las personas de cualquier edad con enfermedad celiaca u otra patología que requiera dieta estricta sin trigo o sus componentes. Además del riesgo de contaminación con gluten, los alimentos industrializados contienen aditivos que pueden entorpecer el proceso de recuperación de la salud intestinal en los niños con diagnóstico reciente.

En los productos de panificación sin gluten, se usan ingredientes como harinas de arroz o maíz, enriquecidas con proteínas de leche, huevo o soya.[20] Se utilizan también harinas de granos alternativos como la de amaranto, la de quinoa y la de trigo sarraceno, así como diferentes fuentes de almidón como papa o yuca. Para mejorar la calidad de los productos, se emplean aditivos

alimentarios como los emulsionantes e hidrocoloides, además de enzimas proteolíticas o transglutaminasa microbiana.[21] Diversas regulaciones consideran seguros estos aditivos, además de que son libres de gluten. Empero, algunos de ellos pudieran afectar la salud de los pacientes con enfermedades relacionadas con el trigo u otras patologías gastrointestinales.

Los aditivos alimentarios como los emulsionantes y la transglutaminasa tisular, pueden alterar la integridad de las uniones estrechas entre las células del epitelio intestinal, y aumentar así la permeabilidad paracelular. La disfunción de las uniones estrechas o "barrera intestinal porosa" es una característica común en la patogénesis de enfermedades autoinmunes como enfermedad celiaca y diabetes tipo 1.[22] Si no hay selectividad para el ingreso, entran antígenos que disparan una cascada inmune y detonan el proceso de autoinmunidad en personas susceptibles.[23] En el síndrome de intestino irritable, los componentes de los alimentos ingresan e inducen infiltración y activación de los mastocitos, lo que causa los síntomas.[13]

En la elaboración de algunos panes sin gluten, se añaden fructanos tipo inulina que aportan estructura y retienen gas durante el horneado. Este compuesto mejora la aceptación sensorial e incrementa el contenido de fibra, reduce la respuesta glicémica e induce mejor calidad nutricia al pan.[24] Además, la adición de inulina aumenta la biodisponibilidad del calcio, que se encuentra afectada en los pacientes con enfermedad celiaca.[25] Sin embargo, para aquellos con intestino irritable o con intolerancia a fructosa o fructanos, el consumo de pan que contenga inulina puede resultar un problema.

La transglutaminasa microbiana se usa ampliamente en la industria de los alimentos en general, en los de panificación y repostería sin gluten, en sí, aporta a la calidad tecnológica. Esto porque mejora la textura, elasticidad y apariencia. No obstante, la actividad enzimática de la transglutaminasa microbiana y su homología con la transglutaminasa tisular, una enzima clave en la patogénesis de la enfermedad celiaca, puede alterar la respuesta inmune, ya exacerbada, en los pacientes celiacos.

La transglutaminasa microbiana desamida el gluten en la misma forma que la transglutaminasa tisular y puede cambiar la antigenicidad de las proteínas del gluten.[26] Dekking y colaboradores[27] encontraron que las células T, específicas para gluten, pueden reconocer los péptidos deamidados por la transglutaminasa microbiana. Asimismo, la reactividad de IgA del suero de pacientes celiacos fue mayor contra las prolaminas de pan de trigo y de pan de maíz tratados con transglutaminasa microbiana, que contra las prolaminas de los panes sin ese aditivo.[28] Así, algunos aditivos de los alimentos sin gluten, pueden inducir efectos negativos para los pacientes con diferentes enfermedades asociadas al trigo, incluyendo a los celiacos.

Calidad nutricia de la dieta sin gluten

La dieta libre de gluten se asume –de manera errónea– como nutricionalmente adecuada,[29] aunque en los niños puede inducir desbalance nutricio. En un estudio italiano, las galletas y algunos dulces etiquetados "sin gluten" contenían 20% más de grasa, incluso, algunos con grasa saturada.[30] Además, los productos con dicha etiqueta tienen menos vitaminas y minerales o, por lo común, menos proteína que aquellos con trigo. Esto se debe a que las harinas de trigo, por ley, deben estar fortificadas con vitaminas y minerales; así también debieran fortificarse los alternativos sin gluten, pero no se hace.[31]

Hay otros aspectos importantes para la nutrición de los niños con dieta exenta de gluten. Los panes con esta etiqueta registran índices glicémicos más altos que los convencionales, como pudo comprobarse en un estudio de 20 productos de las principales marcas europeas.[21] Previamente, se publicó una base de datos con la composición de alimentos –incluyendo 60 etiquetados sin gluten–, representativos de diferentes categorías, la mitad distribuidos en Europa, no solo en Italia.[30] Casi todos contenían carbohidratos de fácil absorción, con

50% de azúcar en galletas, cereales para desayuno y dulces, lo cual aportaría una carga glicémica alta al consumirlos.

En la base de datos italiana,[30] los productos sin gluten aportaban 3% de fibra dietética, por su contenido de hidrocoloides. Por el contrario, Vici y colaboradores[32] encontraron que la dieta sin gluten es pobre en fibra dietética debido a que se evitan los granos, además, los productos están elaborados con almidones y harinas refinadas. Estevez y otros investigadores coincidieron con la anterior aseveración,[31] al analizar la canasta básica de los productos sin gluten en Chile, encontraron que los productos convencionales con trigo, como panes y pastas, contienen 50% más fibra que sus contrapartes libres de gluten, que a su vez tienen 24% menos proteína, en promedio. También, los lácteos, como queso sin gluten y yogurts, pueden contener más de 50% de sodio que los convencionales.

Todas estas características en la composición de los productos sin gluten, tienen un impacto directo en la dieta como un todo. Es común que los niños con enfermedad celiaca en dieta sin gluten, consuman más grasa saturada y sodio que los niños en dieta convencional; además, los celiacos consumen menos calcio, folato y fibra.[33] No basta con verificar que los niños celiacos eviten el gluten, sino que sus alimentos tengan un contenido nutricio balanceado en términos de macro y micronutrientes. Solo así se desarrollarán bien y evitarán desórdenes crónico-degenerativos en un futuro.

La dieta sin gluten puede ser riesgosa para los niños y adolescentes. Si es necesario que la sigan por enfermedad, se debe cuidar la ingestión de minerales y fibra dietética, que por lo común aportan los productos de trigo. Como los productos de panificación y repostería sin gluten están preparados de harinas no fortificadas como lo está la de trigo, se puede aumentar el riesgo de anemia, osteopenia y constipación. Además, los enfermos celiacos ya presentan problemas de absorción intestinal y predisposición a estas deficiencias. En un estudio de más de 500 niños italianos con diagnóstico reciente de enfermedad celiaca, 22% padecía anemia por deficiencia de hierro y otro 22% presentó niveles bajos de ferritina (pre-anemia).[34] Por esto, y por la composición nutricia de los productos sin gluten, es necesario hacer una adecuada valoración de quienes requieran seguir este tipo de régimen.

Los comentarios previos no significan que la dieta libre de gluten sea mala *per se*. Como se ilustra en la tabla 1, para los niños con enfermedad celiaca diagnosticada, es el único tratamiento para evitar los síntomas y prevenir complicaciones. El no administrar una dieta libre de gluten a niños con enfermedad celiaca aumenta cuatro veces su riesgo de desarrollar linfoma no-Hodgkin, y hasta 30 veces para adenocarcinoma de intestino delgado.[29] Incluso, a los niños con alergias al trigo e intestino irritable, la dieta sin gluten les puede disminuir los síntomas gastrointestinales, ya que no contiene trigo con los compuestos que les podrían afectar.

Los alimentos industrializados sin gluten no tienen igual demanda que los convencionales, por lo tanto, pueden ser caros.[31] Una buena opción de alimentación balanceada para los niños con enfermedad celiaca u otra asociada al gluten, es la preparación casera de alimentos, con ingredientes lo menos procesados posible. Pueden consumir frutas y verduras frescas o cocinadas en casa junto con carnes de res, pollo, cerdo o pescado, aunque deben evitar las carnes frías y de salchichonería. Hay que usar granos (no de trigo, cebada ni centeno) sin procesar para preparar en casa y especias frescas o secas, pero no mezclas en polvo o en concentrados ni salsas comerciales. De igual forma, aunque los niños padezcan intolerancia a lactosa al inicio del tratamiento, a medida que se recupera la mucosa intestinal, digerirán los lácteos; mientras, se pueden utilizar los lácteos que no contienen lactosa.

Independientemente de si los alimentos son caseros o industrializados sin gluten, la alimentación de los niños con enfermedad celiaca u otra asociada al trigo, debe ser evaluada con periodicidad. Un nutriólogo debe valorar su estado nutricio y un médico especialista, su estado de salud general y en particular gastrointestinal.

Tabla 1. Ventajas, desventajas y riesgos de la dieta sin gluten para los niños

Ventajas	Desventajas	Riesgos
-Controla Enfermedad Celiaca, corrige el proceso de malabsorción. -Previene complicaciones. -Reduce síntomas en enfermedad celiaca, alergia al trigo y síndrome de intestino irritable.	-Calidad nutricia pobre. -Altos costos. -Dificultad a socializar. -Sabores y aromas no familiares. -Poca variedad comercial de alimentos.	-Bajo aporte de minerales, vitaminas y fibra dietética; exceso de sal y sodio. -Enfermedades asociadas con carencia de nutrientes. -Desórdenes de alimentación.

Modificado de: Calderón de la Barca y Mejía-León, 2017.

Después de estos comentarios, queda claro que la dieta sin gluten no es la opción más saludable para los niños sin un diagnóstico de hipersensibilidad al gluten, aun menos cuando se abusa de los alimentos industrializados.

La dieta sin gluten es un tratamiento de salud

El diagnóstico de la verdadera enfermedad asociada al gluten o al trigo, tiene implicaciones terapéuticas muy importantes para el niño. Por ejemplo, si padeciera enfermedad celiaca no diagnóstica y, por tanto, no tratada, puede padecer restricción del desarrollo, emaciación, osteopenia, daños del esmalte dental y, en casos agudos, desbalance electrolítico e hipocalcemia, que pone en riesgo su vida.[6] Por el contrario, si se le pone en dieta sin gluten en ausencia de diagnóstico, se puede enmascarar alguna enfermedad y afectarse el estado nutricio y la salud misma.

Debido al fácil acceso a la información, el autodiagnóstico de enfermedades asociadas al gluten o al trigo es muy común, de ahí que mucha gente sigue la dieta y dice sentir alivio. Parte se debe al efecto placebo y parte pudiera ser por disminución de síntomas en el síndrome de intestino irritable. En Australia, por ejemplo, 1.2% de la población padece enfermedad celiaca y más de 10% de la población total sigue una dieta libre de gluten.[16] En Estados Unidos, 0.7% de la población padece enfermedad celiaca, mientras que 1.1% sigue una dieta sin gluten por autodiagnóstico.[35] Los adultos o niños en dieta sin gluten por solo sospecha, deberán reintroducir la dieta convencional para el diagnóstico médico.[36]

Del diagnóstico médico de la enfermedad asociada al gluten o al trigo depende el tipo de dieta a seguir; se puede tratar de una dieta sin gluten, de una sin trigo o de una que restrinja FODMAP (figura 1). Además, según la naturaleza de la enfermedad puede diferir la duración del tratamiento, si es temporal o requiere aplicarse por toda la vida, como en el caso de la enfermedad celiaca. Un buen diagnóstico es un alivio, da certeza, facilita el apego a la dieta y puede ayudar a que la familia entienda y coopere con el enfermo, especialmente si es un niño.

Además de las personas que siguen una dieta sin gluten por autodiagnóstico de síntomas, hay otras que consumen los productos sin gluten por otras causas. Algunas razones tan peregrinas consideran que se trata de una dieta más saludable, que les ayuda a bajar de peso o tiene buen sabor. El personal médico debe estar alerta sobre la adecuación nutricia de la dieta sin gluten, en general, y en particular si se le recomiendan a niños sin diagnóstico, ya que limita sin necesidad la variedad y calidad de la alimentación.[37,38]

En la enfermedad celiaca, así como en otras enteropatías, es muy importante la función de la microbiota intestinal y su conformación puede cambiar de acuerdo con la dieta. A diferencia de lo que pasa en los celiacos, en las personas saludables que siguen una dieta sin gluten, no se induce proceso inflamatorio o cambios en

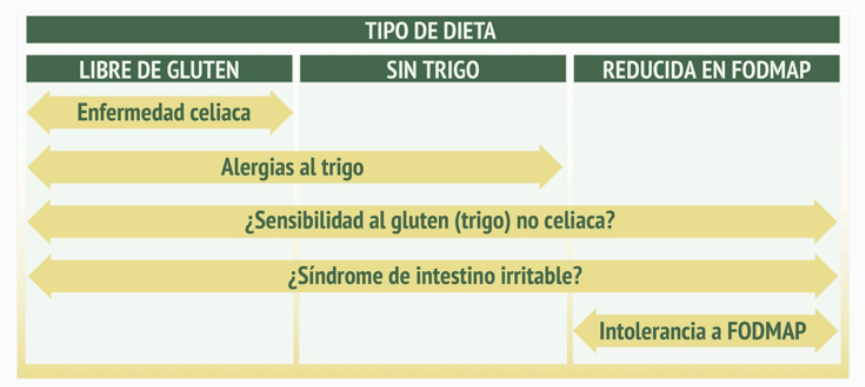

Figura 1. Tipos de dieta de acuerdo al diagnóstico de cada una de las enfermedades asociadas al trigo.

la función intestinal.[18] Sin embargo, decrece la familia *Veillonellaceae,* implicada en la inflamación en pacientes con síndrome de intestino irritable. Quizá por esto, se sienten mejor estos últimos al seguir la dieta sin gluten.

En conclusión, la dieta libre de gluten debe considerarse un tratamiento y, por tanto, especialistas en salud y nutrición deben prescribir y supervisarlo, especialmente en los niños que requieren un balance de nutrientes perfecto. Aquellos que necesiten seguir este régimen, deben preferir el consumo de alimentos cuya naturaleza sea libre de gluten y no basar la dieta en productos procesados. Si eventualmente se ingiere un alimento sin gluten industrializado, no se presentarán problemas, mientras su consumo sea ocasional.

Conflicto de Interés

Los autores declaran ausencia de conflicto de interés.

REFERENCIAS

1. Elli L, Branchi F, Tomba C, Villalta D, Norsa L, Ferretti F, et al. Diagnosis of gluten related disorders: celiac disease, wheat allergy and non-celiac gluten sensitivity. World J Gastroenterol. 2015; 21: 7110–7119.

2. Sapone A, Bai JC, Ciacci C, Dolinsek J, Green PH, Hadjivassiliou M, et al. Spectrum of gluten-related disorders: consensus on new nomenclature and classification. BMC Med. 2012; 10: 13.

3. Gaesser GA,Angadi SS. Navigating the gluten-free boom. JAAPA. 2016; 28: 1-7.

4. Catassi C, Bai JC, Bonaz B, Bouma G, Calabrò A, Carroccio A, et al. Non-celiac gluten sensitivity: the new frontier of gluten related disorders. Nutrients. 2013; 5: 3839–3853.

5. Ludvigsson JF, Leffler DA, Bai JC, Biagi F, Fasano A, Green PHR, et al. The Oslo definitions for celiac disease and related terms. Gut. 2013; 62: 43-52.

6. Sotelo N, Calderón de la Barca AM, Hurtado JG. Celiac disease in children from the northwest of Mexico: Clinical characteristics of 24 cases. Rev Gastroenterol Mex. 2013; 78: 211-218.

7. Mejía-León ME, Calderón de la Barca AM. HLA-DQ genetic risk gradient for Type 1 Diabetes and Celiac Disease in Northwest Mexico. Rev Gastroenterol Méx. 2015; 80: 135-143.

8. Wang H, Zhou G, Luo L, Crusius JBA, Yuan A, Kou J, et al. Serological screening for celiac disease in adult Chinese patients with diarrhea predominant irritable bowel syndrome. Medicine (Baltimore). 2015; 94: e1779.

9. Remes-troche JM, Nuñez-Alvares C, Uscanga LF. Celiac disease in Mexican population: An update. Am J Gastroenterol. 2013; 108: 283-284.

10. Czaja-Bulsa G, Bulsa M. What do we know now about IgE-mediated wheat allergy in children? Nutrients. 2017; 9: 35.

11. Catassi C, Elli L, Bonaz B, Bouma G, Carroccio A, Castillejo G. Diagnosis of Non-Celiac Gluten Sensitivity (NCGS): The Salerno Experts' Criteria. Nutrients. 2015; 7: 4966-4977.

12. Reilly NR. The Gluten-Free Diet: Recognizing Fact, Fiction, and Fad. The J Pediatr. 2016; 175: 206-2010.

13. De Giorgio R, Volta U, Gibson PR. Sensitivity to wheat, gluten and FODMAPs in IBS: facts or fiction? 14. Gut. 2016; 65: 169–178.

14. Hill P, Muir JG, Gibson PR. Controversies and recent developments of the low-FODMAP diet. Gastroenterol Hepatol (NY). 2017; 13 (1): 36-45.

15. Chumpitazi BP, Shulman RJ. Underlying molecular and cellular mechanisms in childhood irritable bowel syndrome. Mol Cell Pediatr. 2016; 3: 11.

16. Golley S, Corsini N, Topping D, Morell M, Mohr P. Motivations for avoiding wheat consumption in Australia: results from a population survey. Public Health Nutr. 2014; 18: 490–499.

17. Norma Oficial Mexicana NOM-086-SSA1-1994, Bienes y Servicios. Alimentos y bebidas no alcohólicas con modificaciones en su composición. Especificaciones nutrimentales. Secretaría de Salud [en línea]. 2017. (20 de junio). URL disponible en: http://www.salud.gob.mx/unidades/cdi/nom/086ssa14.html

18. Bonder MJ, Tigchelaar EF, Cai X, Trynka G, Cenit MC, Hrdlickova B. et al. The influence of a short-term gluten-free diet on the human gut microbiome. Genome Medicine. 2016; 8: 45.

19. Sharma GM, Pereira M, Williams KM. Gluten detection in foods available in the United States – A market Survey. Food Chem. 2015; 169: 120–126.

20. Mir SA, Shah MA, Naik HR, Zargar IA. Influence of hydrocolloids on dough handling and technological properties of gluten-free breads. Trends Food Sci Technol. 2016; 51: 49-57.

21. Conte P, Fadda C, Piga A and Collar C. Techno-functional and nutritional performance of commercial breads available in Europe. Food Sci Technol Int. 2016; 22: 621–633.

22. Davis-Richardson A, Triplett E. A model for the role of gut bacteria in the development of autoimmunity for type 1 diabetes. Diabetologia. 2015; 58: 1386-93.

23. Lerner A and Matthias T. Changes in intestinal tight junction permeability associated with industrial food additives explain the rising incidence of autoimmune disease. Autoimmun Rev. 2015; 14: 479–489.

24. Capriles VD, Arêas JA. Effects of prebiotic inulin-type fructans on structure, quality, sensory acceptance and glycemic response of gluten-free breads. Food Funct. 2013; 4: 104-110.

25. Krupa-Kozak U, Swiątecka D, Bączek N, Brzóska MM. Inulin and fructooligosaccharide affect in vitro calcium uptake and absorption from calcium-enriched gluten-free bread. Food Funct. 2016; 7: 1950-1958.

26. Lerner A and Matthias T. Possible association between celiac disease and bacterial transglutaminase in food processing: a hypothesis. Nutr Rev. 2015; 73: 544–552.

27. Dekking EHA, Van Veblen PA, de Ru A, et al. Microbial transglutaminases generate T cell stimulatory epitopes involved in celiac disease. J Cereal Sci. 2008; 47: 339–346.

28. Cabrera-Chávez F, Rouzaud-Sández O, Sotelo-Cruz N, Calderón de la Barca AM. Transglutaminase treatment of wheat and maize prolamins of bread increases the serum IgA reactivity of celiac disease patients. J Agric Food Chem. 2008; 56: 1387-1391.

29. Bascuñán KA, Vespa MC, Araya M. Celiac disease: understanding the gluten-free diet. Eur J Nutr. 2017; 56: 449-59.

30. Mazzeo T, Cauzzi S, Brighenti F and Pellegrini N. The development of a composition database of gluten-free products. Public Health Nutr. 2014; 18: 1353–1357.

31. Estevez V, Ayala J, Vespa C, Araya M. The gluten-free basic food basket: a problem of availability, cost and nutritional composition. Eur J Clin Nutr. 2016;70 (10) 1215-1217.

32. Vici G, Belli L, Biondi M, Polzonetti V. Gluten free diet and nutrient deficiencies: A review. Clin Nutr. 2016; 35: 1236-1241.

33. Pham-Short A, Donaghue KC, Ambler G, Garnett S, Craig ME. Greater postprandial glucose excursions and inadequate nutrient intake in youth with type 1 diabetes and celiac disease. Sci Rep. 2017; 7: 45286.

34. Sanseviero MT, Mazza GA, Pullano MN, Oliveiro AC, Altomare F, Pedrelli L et al. Iron deficiency anemia in newly diagnosed celiac disease in children. Minerva Pediatr. 2016; 68: 1-4.

35. Unalp-Arida A, Ruhl CE, Choung RS, Brantner TL, Murray JA. Lower Prevalence of Celiac Disease and Gluten-Related Disorders in Persons Living in Southern vs Northern Latitudes of the United States. Gastroenterology. 2017;152 (8): 1922-32.e2.

36. Copelton DA, Valle G. ‘‘You don’t need a prescription to go gluten-free’’: The scientific self-diagnosis of celiac disease. Soc Sci Med. 2009; 69: 623–631.

37. Wu JHY, Neal B, Trevena H, Crino M, Stuart-Smith W, Faulkner-Hogg K et al. Are gluten-free foods healthier than non-gluten-free foods? An evaluation of supermarket products in Australia. Br J Nutr. 2015; 114: 448-454.

38. Staudacher HM, Gibson PR. How healthy is a gluten-free diet? Br J Nutr. 2015; 114: 1539–1541.

Coccidioidomicosis en el embarazo y periodo perinatal

Manuel Alberto Cano-Rangel [1]
Francisco Javier Vázquez-Ramírez [2]
Victoria Yolanda Mateo-Madrigal [3]
José Ángel Vázquez-Alvarado [3]
Cristhian Miguel Tapia-Torres [4]

RESUMEN

Los estados de California y Arizona han documentado en los últimos años un incremento en número casos de coccidioidomicosis; el estado Sonora comparte un patrón bioclimático con el último, y debemos señalar que en este estado la enfermedad no exige un reporte obligatorio, por lo cual no existe información oficial al respecto, excepto publicaciones de casos clínicos y resultados de estudios epidemiológicos que evalúan la intradermorreacción a la coccidioidina.

Es reconocido que el sistema inmune, durante el embarazo, sufre alteraciones que permiten la sobrevivencia y desarrollo del feto, y que hacen susceptible a la madre gestante de contraer infecciones por *Coccidioides* spp., y, por supuesto, potencialmente transmitir la infección al producto de la gestación, aunque esta posibilidad es poco frecuente.

El objetivo de la presente publicación es dejar constancia de los riesgos a los que está sujeta la mujer durante la gestación al adquirir una infección por *Coccidioides* spp., las complicaciones que se asocian al tratamiento antifúngico, así como determinar cuáles son las alternativas adecuadas según la edad gestacional, y los efectos indeseables sobre el recién nacido.

Palabras clave: coccidioidomicosis, embarazo, perinatal.

Fecha de recepción: 23/08/2017
Fecha de aceptación: 01/09/2017

1 Pediatra adscrito al servicio de infectología del Hospital Infantil del Estado de Sonora (HIES).
2 Internista intensivista del Hospital Integral de la Mujer del Estado de Sonora (HIMES).
3 Residente de segundo año de la especialidad de Pediatría.
4 Epidemiólogo adscrito a Unidad de Vigilancia Epidemiológica HIES-HIMES.

Correspondencia: Dr. Manuel Alberto Cano Rangel. Hospital Infantil del Estado de Sonora (HIES). Reforma # 355, Norte, Col. Ley 57, C. P. 83100, Hermosillo, Sonora. Correo electrónico: drcano61@hotmail.com

ABSTRACT

The states of California and Arizona have reported an increase in Coccidioidomycosis. In Sonora, Coccydiodomicosis has a bioclimatic pattern and, since it's not a disease for which a report is obligatory, we do not have conclusive data, except for case reports and epidemiologic studies.
According to our bibliography, the immune system undergoes a series of changes during pregnancy, that allow for the survival and development of the fetus, also making the mother more susceptible to infections of Coccidioides spp, with the possibility to vertically transmit the disease, although, rarely.
This article, seeks to establish the risks of the pregnant woman when acquiring an infection by Coccidioides spp, the complications arising with antifungal treatment and the alternatives according to the gestational age.

Keywords: coccidioidomycosis, pregnancy, perinatal.

INTRODUCCIÓN

La coccidioidomicosis es una micosis endémica de áreas determinadas del continente americano, que incluyen geográficamente el sur de Estados Unidos y el norte de México con mayor intensidad en suroeste y noroeste, respectivamente, en el paralelo 40 de norte a sur, desde California a Argentina.[1,2] Es conocida, como granuloma coccidioidal, enfermedad de posadas, fiebre del valle y reumatismo del desierto. Dicha patología en principio fue reconocida en el hemisferio sur del continente americano por Alejandro Posadas, cuando examinaba una biopsia de aspecto verrugoso con diagnóstico presuntivo de micosis, obtenida del soldado de caballería Domingo Escurra. Posadas en conjunto con Robert Wernike hicieron una descripción detallada de las manifestaciones clínicas de la enfermedad. Pero, al final, Opülus, Moffit y May Ash lograron establecer la naturaleza fúngica de la enfermedad.[3,4] Se ha reconocido que el sistema inmune, durante el embarazo, sufre alteraciones que permiten la sobrevivencia y desarrollo del feto.[5] Este mismo mecanismo se ve involucrado en el desarrollo de coccidioidomicosis diseminada en la gestación.

Características del hongo

Coccidioides spp. se encuentra en áreas geográficas caracterizadas por clima semiárido, de regiones endémicas, con veranos cálidos precedidos de inviernos poco intensos y bajo porcentaje de lluvia, que favorecen su crecimiento y dispersión. Se desarrolla en suelo con altas concentraciones de salinidad y alcalinidad, tolera temperaturas aéreas extremas de -40.0°C a 48.8°C y temperaturas del suelo que varían de -6.5°C a 60.5°C, en consecuencia se puede limitar el crecimiento de otros microorganismos y favorecer así la disponibilidad de nutrientes para el desarrollo de *Coccidioides*. El género *Coccidioides* spp. se considera xerotolerante y halotolerante; es un hongo dimórfico, de la clase fúngica *Dikaryomycota*, subclase *Ascomicotina*, del orden *Onygenales*.[6]

El hongo existe, principalmente, en forma de moho; durante los periodos de sequía desarticula las hifas septadas y libera las artroconidias de 2 a 5 µm, que son inhaladas por el hospedero. Alrededor de 70 a 80% de las artroconidias, sobreviven al encuentro inicial con el sistema inmune del organismo agredido, éstas se convierten en esférulas inmaduras, más tarde se rompen y desprenden cientos de endosporas que posteriormente se convierten en esférulas.[7] Se reconoce desde el año 2002, que el género *Coccidioides* distingue dos diferentes taxones: *Coccidioidomicosis immitis*, endémico de California, y *Coccidioides posadasii*, endémico del sureste de Estados Unidos y el norte de México, centro y Sudamerica.[8]

EPIDEMIOLOGÍA

Coccidioidomicosis es considerada como una micosis profunda, la más importante de Norteamérica. En la última década, en los estados de California y Arizona se ha presentado un incremento en el reporte de casos de la enfermedad, lo cual ha generado preocupación en los estados del norte del país, ya que comparten el mismo patrón bioclimático. Las áreas endémicas se demarcan por la respuesta a la intradermoreacción (ID) a la coccidioidina o a la esferulina derivadas de la fase saprofítica[9] y parasitaria del hongo, respectivamente, las cuales evidencian el contacto del sistema inmune con el patógeno; reflejan una inmunidad celular tardía tipo IV.

Una zona endémica se define como tal, si más de 5% de la población tiene una respuesta a la ID, si el agente causal es aislado del medio ambiente o si se detectan casos de la enfermedad. La historia de la coccidioidomicosis en México inició en 1932 con el reporte hecho por Perrin y Cicero[10,11] de un inmigrante mexicano, a quien se le diagnosticó la enfermedad. Alrededor de 1940, González Ochoa aplicó pruebas intradérmicas aproximadamente a 495 personas, residentes de Hermosillo, Mexicali y Pueblo Nuevo, Baja California, del total, 13.4% de los individuos resultó positivo a la ID, demostrando así que esta enfermedad era adquirida, muy probablemente, en el lugar de residencia, ya que no se ha evidenciado transmisión de persona a persona. Posteriormente, Gastón Madrid en 1948 reportó el primer caso autóctono en el estado de Sonora.

Farness, en 1941, dio a conocer por primera vez el riesgo potencial de coccidioidomicosis y embarazo. Más tarde, en 1949 en el condado de Kern en California, se reportó que tres de cada cuatro muertes maternas de entre 2,140 mujeres gestantes, fueron secundarias a coccidioidomicosis. En 1988 Wack y colaboradores,[12] reportaron una prevalencia de 2.1/10,000 embarazos en Tucson, Arizona. En 102 mujeres, a quienes se les aplicó una prueba de ID a coccidioidina, dentro de las primeras 24 horas postparto, con un promedio de 9 años 9 meses de residencia en el valle de San Joaquín, desarrollaron 47% de reactividad a la ID.[13]

A pesar de las evidencias demostradas de la alta incidencia y prevalencia de coccidioidomicosis en la población mexicana en los estados del norte del país, incluso más elevadas que otras enfermedades de notificación obligatoria dentro del Sistema Nacional de Vigilancia Epidemiológica, la coccidioidomicosis no es considerada una enfermedad de reporte obligatorio. No se cuenta actualmente con datos que determinen el impacto que tiene esta enfermedad sobre la salud pública en áreas endémicas del país.[10]

FISIOPATOLOGÍA

Durante el embarazo ocurren cambios de adaptación pulmonar, incremento de la frecuencia cardiaca, volumen sistólico, reducción de la capacidad residual pulmonar, que pueden incrementar el riesgo de hipoxemia y la severidad del proceso infeccioso.[14] *Coccidioides*, en su fase saprobia o infectante, se encuentra en los 20 cm superficiales de la tierra. Su estructura está compuesta por hifas denominadas artroconidios, éstas son fragmentadas y transportadas por corrientes de aire; una vez inhalada por el huésped, la artroconidia se aloja en los alveolos y genera una respuesta inmune predominantemente por Polimorfonucleares (PMN) y macrófagos. La respuesta inmune del huésped, por lo general, es suficiente para contener la enfermedad, en la cual la expresión clínica no va más allá de la expresión "fiebre del valle", sin embargo, es reconocido que en pacientes con déficit inmunitario puede evolucionar a formas diseminadas progresivas.[15] *Coccidioides* conserva una variedad de características patogénicas que favorecen su capacidad de provocar lesión: su gruesa pared le ayuda a evadir la fagocitosis, la esférula produce más endosporas que otros hongos, además liberan un material fibrilar que inhibe el acceso de los PMN a las endosporas.[16,17]

La respuesta inmune primaria a la agresión por *Coccidioides* spp. se realiza a través de una inmunidad celular Th1, una subpoblación de linfocitos CD4+ o cé-

lulas T cooperadoras que responden al liberar interferón gamma (INFγ) e interleucina 2 (IL-2). Este tipo de respuesta inmune se asocia con inhibición del crecimiento de células trofoblásticas y se ha señalado que los macrófagos pueden liberar algunas substancias que comprometen el desarrollo del embrión. El incremento de factor de necrosis tumoral alfa (FNTα) ha sido asociado anecdóticamente con pérdida del producto de la gestación en ratas por falla ovárica. Por el contrario, en la repuesta Th2 se producen IL-2, IL-5, IL-9, IL-10 y otras que favorecen la respuesta humoral, además, se ha descrito que la elevación de los niveles de estrógenos y progesterona ha sido vinculada a una respuesta predominantemente Th2, con el objetivo de proteger al feto y la placenta de ataques inmunológicos.[15,18,19] Se ha referido que la susceptibilidad de las mujeres embarazadas a la diseminación de la enfermedad se relaciona con la estimulación hormonal sobre el hongo, por ende, resulta en una tasa acelerada de liberación de endosporas –que supera la capacidad inmunitaria del hospedero, quien tendría un sistema inmune deprimido.[18]

Cuadro clínico

La mayoría de las referencias señala que la expresión clínica de la enfermedad es similar en pacientes embarazadas y no embarazadas,[20] coincidiendo además en que la coccidioidomicosis en la mujer embarazada presenta mayor probabilidad de diseminación, por lo tanto, se considera 40 a 100 veces mayor que la población general, e incrementa el riesgo según la edad gestacional: 23% para el primer trimestre, 59% para el segundo, y 68% durante el último trimestre, debido a la estimulación hormonal directa sobre el crecimiento del hongo y la capacidad disminuida del sistema inmune de la mujer embarazada.[18,19,21,22]

Las pacientes con afección pulmonar presentan con frecuencia tos productiva, fiebre, que se acompaña de fatiga, cefalea, dolor torácico, dificultad respiratoria y pérdida de peso, seguida de lesiones eritematosas dolorosas, por lo común limitadas a extremidades, conocidas como eritema nodoso, que aparecen de una a dos semanas después de iniciar el cuadro respiratorio. Cuando hay diseminación de la enfermedad, los sitios involucrados con mayor frecuencia son el sistema nervioso central, seguida por afección de piel, tejidos blandos y enfermedad ósea.[20]

La afección de la piel no se limita a eritema nodoso, también puede expresarse como eritema multiforme, exantema agudo y, en menor proporción, síndrome de Sweet y dermatitis granulomatosa intersticial. Cabe mencionar que tanto eritema nodoso como eritema multiforme representan el reflejo de la respuesta de hipersensibilidad a la infección. Algunos autores señalan que este signo puede ser utilizado como una herramienta de pronóstico para evaluar la evolución de la enfermedad, ya que si este signo no aparece en los pacientes, éstos sufrirán mayor riesgo de diseminación y menor recuperación de la enfermedad.[20]

Las pacientes que desarrollan infección del sistema nervioso central, en gran medida, presentan cefalea, náusea, vómito, trastornos del sensorio, alteraciones visuales, papiledema, signos de focalización neurológica, debilidad generalizada y signos de irritación meníngea.[23]

Infección neonatal por *Coccidioides* spp

La infección por *Coccidioides* spp. en la etapa neonatal es un evento raramente descrito, el mecanismo de transmisión más común es inhalación de artrosporas del medio ambiente durante los primeros días de vida, aunque existen reportes en la literatura de cultivos de cérvix uterino positivos para *Coccidioides* spp., lo cual ha llevado a sugerir que la infección neonatal también puede ocurrir tras la exposición del producto de la gestación a secreciones en el canal vaginal.[21] Se cree que el hongo no atraviesa la placenta, debido a que hay una gran cantidad de casos donde se ha desarrollado placentitis coccidioidal sin asociación con enfermedad fetal. Los argumentos que se esgrimen como sustento son los siguientes: el gran tamaño de la esférula hace difícil su paso a través de la barrera placentaria, y la formación de una reacción in-

flamatoria granulomatosa que elimina las esférulas de la circulación de las vellosidades coroideas; sin embargo, cuando la placenta es manipulada, se podría comprometer el equilibrio de la barrera feto-placentaria y, teóricamente, presentarse como una transmisión perinatal. Hasta 1999 habían sido publicados solo quince casos de infección neonatal.[18, 24]

MÉTODOS DIAGNÓSTICOS

Para el caso del diagnóstico con base en sintomatología respiratoria en mujeres embarazadas, es importante considerar el antecedente de residencia habitual, o bien, el de viajes recientes a zonas endémicas de coccidioidomicosis, con ello incrementa el índice de sospecha si éstas se asocian a exantema o eosinofilia periférica, relacionadas con dicha patología.[25]

Dentro de los exámenes primarios, el hemograma en pacientes con coccidioidomicosis diseminada, suele presentar leucocitosis moderada con eosinofilia, que puede alcanzar hasta 25%, con velocidad de sedimentación globular elevada.[26, 27] El desarrollo del hongo *Coccidioides* spp. en medios de cultivo, es considerado el estándar de oro en el diagnóstico de la enfermedad, sin embargo, este organismo puede identificarse en muestras de tejido, esputo, secreciones de piel, así como, en menor proporción, en líquidos estériles como líquido cefalorraquídeo, pleural y articular. El aislamiento en cualquier localización o fluido corporal es considerado diagnóstico.

Coccidioides spp. puede desarrollarse en medios rutinarios; el crecimiento del hongo comienza, en un promedio, de 3 a 5 días después de la inoculación. Los medios no selectivos que se emplean con mayor frecuencia en el ejercicio clínico son agar dextrosa de Sabouraud (con o sin cicloheximida), agar papa dextrosa, agar gelosa-sangre de cordero, agar chocolate, agar-infusión de cerebro-corazón, entre otros. El desarrollo de *Coccidioides* spp. en medios de cultivo produce una artroconidia altamente infecciosa dentro de las 72 horas después de su crecimiento inicial, por consiguiente, representa un alto riesgo de exposición por inhalación al personal de laboratorio; para su manejo se requieren condiciones de bioseguridad de nivel 3.[25, 26]

Los pacientes inmunocompetentes pueden mostrar cambios inflamatorios tempranos y tardíos. Durante la fase temprana se presenta una reacción inflamatoria mixta, la cual consiste en una atracción de Polimorfonucleares (PMN) y, en menor grado, células granulomatosas, acompañadas de eosinofilia tisular. Durante la maduración de la endospora, la lesión granulomatosa predomina, con una atracción linfocitaria, células plasmáticas y células gigantes multinucleadas (granuloma). Cuando la esférula libera endosporas, éstas precipitan la recurrencia de la respuesta PMN, los cuales pueden ser observados en las muestras de tejido.[27]

La detección microscópica de *Coccidioides* spp. puede representar un reto para el médico. La preparación en fresco con hidróxido de potasio (KOH) requiere de personal altamente capacitado. La tinción fluorescente de blanco de calco-flúor se une a la quitina y la celulosa de la pared del hongo y requiere, además, de un microscopio de fluorescencia, tiene un rendimiento superior al KOH.

De las tinciones en tejido, la más sensible es Grocott metamina-plata, en la cual se observa un color negro que contrasta sobre un fondo verde; puede teñir el tejido adyacente. Esta tinción puede obstruir la visualización de estructuras internas, como las endosporas, dentro de las esférulas, por una sobretinción del hongo y el tejido. Tinciones como el ácido peryódico de Schiff y hematoxilina y eosina son de uso común en histopatología, empero, son menos sensibles que el Grocott metamina-plata.

Las estructuras identificadas con mayor frecuencia son las esférulas con un diámetro de 10 a 100µm, las cuales pueden encontrarse en varios estadios de evolución, y en su interior podemos observar las endosporas con un diámetro de 2 a 5µm. Las esférulas pueden ser visualizadas en células gigantes multinucleadas y en líquido de microabscesos. Es menos probable identificarlas en caseum, calcificaciones o focos de licuefacción, y aún en menor proporción, en frotis de líquido cefalorraquídeo

de pacientes con meningitis. El reconocimiento de endosporas dentro de las esférulas es considerado diagnóstico, aunque se han descrito formas miceliales en tejido humano principalmente en sistema respiratorio y sistema nervioso central.[27, 28, 29]

Las pruebas serológicas para la detección de anticuerpos para coccidioidomicosis incluyen Inmunoensayo Enzimático (EIA), aglutinación por látex, inmunodifusión y pruebas de fijación de complemento.[30]

Las pruebas cualitativas, por su parte, incluyen Inmunodifusión (ID) que determina la presencia de anticuerpos IgM (precipitinas) para coccidioidomicosis, también es conocida como Inmunodifusión Tubos Precipitantes (IDTP), o la fijación de complemento (CF) que determina la presencia de anticuerpos IgG y es conocida también como Inmunodifusión Fijadora de Complemento (IDCF). Estos anticuerpos deben de interpretarse de la siguiente forma: los anticuerpos precipitantes IgM son importantes para el diagnóstico de infección primaria y los anticuerpos IgG fijadores de complemento son asociados a una infección reciente, pero pueden ser detectados en suero meses o años después de la infección inicial.[31]

Las pruebas cuantitativas determinan los títulos de anticuerpos IgG por fijación de complemento, la determinación de los títulos es apropiada después de que el diagnóstico ha sido establecido. Los resultados expresados en diluciones nos orientan para determinar la severidad de la enfermedad, ya que títulos superiores a 1:16 en suero son asociados comúnmente con enfermedad diseminada, pero títulos bajos pueden asociarse con una limitada diseminación como puede ser la infección de un solo sitio. La presencia de anticuerpos fijadores de complemento en líquido cefalorraquídeo indica meningitis coccidioidal, las pruebas serológicas negativas no descartan infección por coccidioidomicosis.

Otros exámenes como el EIA son pruebas cualitativas que son sensibles y muy específicas para la detección de IgG. Es frecuente que el EIA produzca reacciones falsas positivas para IgM y los resultados no se expresen en diluciones. Finalmente, la aglutinación por partículas de látex intenta detectar IgM, pero es común que se produzcan reacciones falsas positivas (10-15%).

Diagnóstico molecular

Respecto a las técnicas moleculares, se han desarrollado múltiples trabajos cuyas técnicas carecen de validaciones, no obstante, Gago y colaboradores[31] desarrollaron una técnica de reacción en cadena polimerasa en tiempo real (RT-PCR), que demostró tener una alta sensibilidad para la detección de ADN genómico de Coccidioidomicosis en modelos animales infectados de manera experimental. Tiene una sensibilidad alta sobre todo en tejidos como el bazo y los pulmones, además, una de las ventajas de esta técnica es que el límite de detección es más bajo que otras ya reportadas, y parece evidenciar, apropiadamente, la progresión de la infección en modelos de ratón y ha probado ser útil en el monitoreo y seguimiento de pacientes.

TRATAMIENTO

El manejo de coccidioidomicosis durante el embarazo requiere consideraciones especiales, ya que debemos tomar en cuenta la edad gestacional y los antecedentes de infección coccidioidal, además de los efectos teratogénicos de los azoles.[33]

El posible mecanismo de teratogenicidad de los antifúngicos azoles, se ha vinculado a una esteroidogénesis anormal, que ocasiona posibles anormalidades craneofaciales y esqueléticas que dependen de dosis altas de fluconazol, y representan un severo espectro de malformaciones debidas a un aberrante metabolismo de esteroles. Se debe señalar que fluconazol no es el único asociado con anormalidades fetales, con itraconazol y posaconazol se han encontrado anormalidades similares al administrarse a altas dosis en modelos animales, sin embargo, voriconazol ha sido relacionado con malformaciones a dosis subterapeuticas, por ende, ha sido enlistado por la FDA en categoría D para el embarazo. Las características dismórficas más comúnmente descritas

asociadas con azoles son craneosinostosis, paladar hendido, fusión radio-humeral, encorvamiento de tibia y fémur, hipoplasia de huesos nasales y acortamiento de los pulgares y dedos de los pies. El espectro de malformaciones fue similar al síndrome de Antley-Bixler, un raro desorden congénito de craneosinostosis y anormalidades esqueléticas, descrito en 1975.[12]

A continuación, describiremos algunas pautas de manejo en la mujer embarazada y la infección por *Coccidioides* spp.

- En el desarrollo de coccidioidomicosis sintomática durante el embarazo debe considerarse como prioridad el inicio de terapia antifúngica.
- En la mujer que desarrolla infección no meníngea en el embarazo, el inicio de tratamiento dependerá de la maduración fetal.
- Durante el primer trimestre del embarazo en coccidioidomicosis sistémica y meníngea (CM), el medicamento de elección es anfotericina B.
- En la presentación no meníngea durante el primer trimestre, el tratamiento es anfotericina B intravenosa. Otra alternativa es no indicar tratamiento y llevar un estricto control de la evolución de la enfermedad.
- Cuando se presente contraindicación para la administración de anfotericina B durante el primer trimestre del embarazo, la alternativa de administrar un azol, siempre y cuando se informe a la madre sobre los potenciales riesgos de teratogenicidad.
- Después del primer trimestre, los azoles como fluconazol o itraconazol deben ser considerados en caso de ameritar tratamiento antifúngico.
- En el caso de infección de sistema nervioso central durante el primer trimestre de embarazo, la recomendación es anfotericina B intratecal. Más tarde, se ofrece la alternativa con terapia antifúngica con azoles (fluconazol).
- En pacientes con antecedentes de infección en remisión sin terapia antifúngica, no se recomienda iniciar el tratamiento, ya que el riesgo de reactivación de la enfermedad es bajo, empero, se debe llevar un control estricto donde se incluya la toma de pruebas serológicas con una revisión cada 6 o 12 semanas durante el embarazo.
- Si la mujer se encontraba tomando tratamiento antifúngico previo al embarazo, y la enfermedad se encuentra en remisión, debe recomendarse la suspensión de la terapia y continuar con un monitoreo serológico con una frecuencia de 4 a 6 semanas para evaluar su posible reactivación. Como alternativa, si la infección por el hongo no está en remisión franca, y recibe manejo con azoles, éste debe detenerse e iniciar anfotericina B durante el primer trimestre, más tarde puede ser sustituida por una terapia con azoles.
- En el caso de CM asociado a embarazo que recibe una terapia con azoles, debe suspenderse el tratamiento durante el primer trimestre con el fin de evitar los riesgos en el feto, secundarios a su administración, no obstante, si presenta actividad meníngea se recomienda iniciar con anfotericina B. Una alternativa es continuar con azoles durante el embarazo, previo consentimiento informado de la madre sobre el riesgo y beneficio de la terapéutica.
- En enfermedad meníngea, si la mujer recibe tratamiento antifúngico previo al embarazo, éste puede suspenderse manteniendo un estrecho control durante el primer trimestre, reinstalando posteriormente la terapia antifúngica con azoles.[34]
- Las dosis recomendadas para fluconazol son de 400 a 1200mg al día en aquellos pacientes con función renal normal, no se recomiendan dosis menores de 400mg diarios en adultos sin afección renal importante.

CONCLUSIONES

1. Durante el embarazo existe evidencia de una susceptibilidad incrementada a procesos infecciosos causados por agentes como Coccidioides spp, virus de influenza, virus de hepatitis E, malaria, herpesvirus y Listeria monocytogenes, entre otros.
2. Se debe sospechar el diagnóstico en mujeres embarazadas que residan en áreas endémicas o tengan el antecedente de haber viajado a zonas con alta incidencia de coccidioidomicosis.
3. Durante el embarazo, en las mujeres que presenten cuadro febril y afección de vías respiratorias bajas, debe considerarse como parte del diagnóstico diferencial.
4. La enfermedad neonatal es rara, pero se recomienda, en madres con infección activa, realizar la revisión de la placenta.
5. En México se desconoce la situación actual de la enfermedad, ya que no es considerada una enfermedad de reporte obligatorio.
6. El cuadro clínico en la enfermedad diseminada depende del órgano afectado.
7. Para el tratamiento de coccidioidomicosis durante el embarazo se debe tener en cuenta el trimestre de la gestación en el cual se presenta la infección, o percatarse de la posible existencia de un diagnóstico previo de la enfermedad.
8. El tratamiento de coccidioidomicosis durante el primer trimestre de embarazo se debe realizar con anfotericina B, dado que los azoles tienen potencial riesgo teratogénico.

REFERENCIAS

1. Cano MA, Álvarez G, Durazo MA, Peralta I. Coccidioidomicosis pulmonar: 24 años de experiencia en el Hospital Infantil del Estado de Sonora. Rev Mex Pediatr. 2008; 75 (4): 162-167.

2. Mendoza MA, Acuña KM, Álvarez HG, Cano RMA, Castillo OG, Dórame CR, et al. Guía del Grupo Mexicano de Diagnóstico y Tratamiento de la Coccidioidomicosis. Enf Inf Microbiol. 2015; 35 (1): 18-31.

3. Negroni R. Historia del descubrimiento de la coccidioidomicosis. Rev Argent Dermatosifilol. 2011; 92 (3).

4. Hirschmann J. The early history of coccidioidomycosis: 1892-1945. Clin Infect Dis. 2007; 44 (9): 1202-1207.

5. Barbee RA, Hicks MJ, Grosso D, Sandel C. The maternal immune response in coccidioidomycosis. Is pregnancy a risk factor for serious infection? Chest. Sep 1991; 100 (3): 709-715.

6. Reyes MM, Pérez HM, Ocaña MJ, Frías LM, Martínez HE, Arenas R, et al. BMC Infect Dis. 2016; 16: 550.

7. Lee CY, Thompson III GR, Hatsey CJ, Hodge GC, Lunetta JM, Pappagianis D, et al. Coccidioides endospores and spherules draw strong chemotactic, adhesive, and phagocytic responses by individual human neutrophils. PLoS One. Jun 2015; 10 (6).

8. Duarte E, Frías MG, Zúñiga G, Martínez E, Acosta G, Reyes M. Molecular markers in the epidemiology and diagnosis of coccidioidomycosis. Rev Iberoam Micol. Jan-Mar 2014; 31 (1): 49-53.

9. Castañón OL, Laniado LR, Concepción T, Muñoz HB, Aroch CA, Aranda UIS, et al. Clinical comparison of two coccidioidins. Mycopathologia. Jun 2010; 169 (6): 427-430.

10. Baptista RC, Riquelme M. Epidemiología de la coccidioidomicosis en México. Rev Iberoam Micol. 2007; 24: 100-105.

11. Cano MA, Dórame R, Gómez N, Contreras J. Coccidioidomicosis diseminada con afección a nódulos linfáticos: Experiencia en el Hospital Infantil del Estado de Sonora (1983-2004). Bol Clin Hosp Infant Edo Son. 2006; 23 (1): 10-14.

12. Bercovitch R, Catanzaro A, Schwartz B, Pappagianis D, Watts D, Ampel N. Coccidioidomycosis during preg-

nancy: a review and recommendations for management. Clin Infect Dis. Aug 2011; 53 (4): 363-368.

13. Cohen R, Burnip R. Coccidioidin skin testing during pregnancy and in infants and children. Calif Med. Jan 1950; 72 (1): 31-33.

14. Kourtis A, Read J, Jamieson D. Pregnancy and Infection. N Engl J Med. 2014; 370: 2211-2216.

15. Labarca M, Santos J, Aragón J, Reyna E. Coccidioidomicosis diseminada y embarazo. Reporte de un caso. Clin Invest Ginecol Obstet. Jan-March 2015; 42 (1): 38-40.

16. Spinello I, Johnson R. A 19-year-old pregnant woman with a skin lesion and respiratory failure. Chest. Aug 2006; 130 (2): 611-615.

17. Stevens D. Current concepts: Coccidioidomycosis. N Eng J Med. Apr 1995; 332 (16):1077-1082.

18. Hooper J, Lu Q, Pepkowitz S. Sisseminated coccidioidomycosis in pregnancy. Arch Pathol Lab Med. Apr 2007; 131 (4): 652-655.

19. Powell B, Drutz D, Huppert M, Sun S. Relationship of progesterone- and estradiol-binding proteins in Coccidoiodes immitis to coccidioidal dissemination in pregnancy. Infect Immun. May 1983; 40 (2): 478-485.

20. Spinello I, Johnson R, Bagi S. Coccidioidomycosis and pregnancy: a review. Ann N Y Acad Sci. Sep 2007; 1111: 358-364.

21. Arnold CA, Rakheja D, Arnold MA, Peters JM, Fernandes NJ, Quintanilla NM, et al. Unsuspected, disseminated coccidioidomycosis without maternofetal morbidity diagnosed by placental examination: case report and review of the literature. Clin Infect Dis. Jun 2008; 46 (11): e119-123.

22. Calderón A. Características clinicopatológicas y distribución del número de autopsias de pacientes fallecidos por coccidioidomicosis en un hospital de referencia del noreste de México. Gac Med Méx 2004; 140 (4).

23. Mathisen G, Shelub A, Truong J, Wigen C. Coccidioidal meningitis: clinical presentation and management in the fluoconazole era. Medicine (Baltimore). Sep 2010; 89 (5): 251-284.

24. Fajardo F, Olivas M, Castillo J. Coccidioidomicosis pulmonar en un neonato. Reporte de un caso. Bol Clin Hosp Infant Edo Son. 2014; 31 (1): 57-62

25. Tuarog M, Thompson G. Coccidioidomycosis: Recent updates. Semin Respir Crit Care Med. Oct 2015; 36 (5): 746-755.

26. Carrada T. Los métodos de laboratorio en el diagnóstico de coccidioidomicosis. Rev Chilena Infectol. 2014; 31 (3): 293-297.

27. Saoubolle M. Laboratory aspects in the diagnosis of coccidioidomycosis. Ann N Y Acad Sci. Sep 2007; 1111: 301-314.

28. Muñoz B, Palma G, Cabello C, Martínez MA. Parasitic polymorphism of Coccidioides spp. BMC Infect Dis. Apr 2014; 14: 213.

29. Kappel S, Wu J, Hillman J, Linden K. Histopathologic findings of disseminated coccidioidomycosis with hyphae. Arch Dermatol. Apr 2007; 143 (4): 548-549.

30. Malo J, Luraschi-Monjagatta C, Wolk D, Thompson R, Hage C. Update on the diagnosis of pulmonary coccidioidomycosis. Ann Am Thorac Soc. 2014; 11 (2): 243-253.

31. Blair J, Coakley B, Santelli A, Hentz J. Serologic testing for symptomatic coccidioidomycosis in immunocompetent and immunosuppressed hosts. Mycopathologia. 2006; 162: 317–324.

32. Gago S, Buitrago MJ, Clemons K, Cuenca-Estrella M, Mirels L, Stevens D. Development and Validation of a quantitative real-time PCR assay for the early diagnosis of coccidioidomycosis. Diagn Microbiol Inf Dis. Jun 2014; 79 (2): 214-221.

33. Galgiani JN. Ampel NM, Catanzaro A, Johnson RH, Steven DA, Williams PL. Practice guidelines for the treatment of coccidioidomycosis. Clin Infect Dis. 2000; 30 (6): 58-61.

34. Galgiani J, Ampel N, Blair J, Catanzaro A, Geertsma F, Hoover S, et al. 2016 Infectous Diseases Society of America (IDSA) Clinical Practice Guidelines for the Treatment of Coccidioidomycosis. Clin Infect Dis. 2016; 63 (6): 717-722.

Melanoma maligno congénito. Presentación inusual en un lactante

Armando Quero-Hernández[1]
Luis M. Sánchez-Navarro[2]
Javier Hernández-Arriola[3]
Ulises Reyes-Gómez[4]
Alejandro Quero-Estrada[5]
Katy Lizeth Reyes-Hernández[4]

RESUMEN

El melanoma cutáneo es un tumor altamente agresivo, mientras que el Melanoma Maligno Congénito (MMC) es extremadamente raro. El objetivo del presente escrito es presentar el caso de un lactante con melanoma congénito. Se trata de un niño de 1.5 años. Cuando tenía 5 meses, se percataron de un aumento del volumen de aspecto nodular del borde de un nevo melanocítico, ulceración y sangrado, en la región occipital derecha. A pesar de esto, no recibió atención médica durante un año. Ingresó al hospital en mal estado general con dificultad respiratoria. Se realizó una biopsia insicional con reporte de melanoma maligno, grosor mayor de 4mm y líquido pleural positivo. Se le realizaron estudios de extensión con adenopatías generalizadas, infiltración en parénquima pulmonar y hepático. El paciente falleció a los 8 días después de su ingreso. La agresividad de los melanomas congénitos, al parecer, se debe a la activación en la mutación del NRAS Q61, sin alteración del pTERT y NRAS, alteración que es común en los NMC gigantes que evolucionan a melanoma maligno e implican una sobrevida precaria. Enfatizamos que ante toda lesión cutánea que sufra cambios en color, bordes, ulceración, se requiere evaluación dermatoscópica para ofrecer un diagnóstico y tratamiento oportuno.

Palabras clave: Melanoma Maligno Congénito (MMC), Nevo Melanocítico Congénito (NMC).

Fecha de recepción: 11/09/2017
Fecha de aceptación: 15/09/2017

1 Oncólogo Pediatra en el Hospital General “Dr. Aurelio Valdivieso” de Oaxaca, México.
2 Dermatólogo, adscrito al Hospital General “Dr. Aurelio Valdivieso” de Oaxaca, México.
3 Cirujano Pediatra, adscrito al Hospital General “Dr. Aurelio Valdivieso” de Oaxaca, México.
4 Unidad de Investigación en Pediatría, de la Clínica Diana, de Especialidades, Oaxaca, México.
5 Facultad de Medicina y Cirugía de la Universidad Autónoma “Benito Juárez” de Oaxaca, México.

Correspondencia: Dr. Armando Quero Hernández. Calle 5 de febrero, # 11, Col. Centro, San Pablo Villa de Mitla, Oaxaca, Méx. Correo electrónico: hgquero95@yahoo.com.mx

ABSTRACT

Cutaneous melanoma is a highly aggressive tumor. Congenital malignant melanoma is extremely rare. The objective is to present the case of an infant with congenital melanoma.

A 1.5-year-old male, who at 5 months of age noticed increased nodular volume on the border of a melanocytic nevus, ulceration and bleeding in the right occipital region, did not receive medical care for a year. He was in poor general condition with respiratory difficulty. An insicional biopsy with a malignant melanoma report thickness greater than 4mm and positive pleural fluid. Extension studies with generalized lymphadenopathy, infiltration of pulmonary and hepatic parenchyma, died within 8 days of admission.

The aggressiveness of congenital melanomas seems to be due to activation in the mutation of NRAS Q61, without alteration of pTERT and NRAS, an alteration that is common in giant CMNs that evolve to malignant melanoma and imply a precarious survival.

We emphasize that before any skin lesion that undergoes changes in color, borders, ulceration requires dermoscopic evaluation to offer a diagnosis and timely treatment

Keywords: congenital malignant melanoma, congenital melanocytic nevus.

INTRODUCCIÓN

El Nevo Melanocítico Congénito (NMC), se considera resultado de una mutación durante la etapa embrionaria en la célula progenitora multipotente; los genes involucrados en su desarrollo son los del factor regulador del interferón 4 (IRF4 por sus siglas en inglés) y la transcriptasa inversa de la telomerasa (TERT)[1], que conducen a una proliferación anormal y benigna de células névicas en la piel y, a veces, a nivel del sistema nervioso central. Se estima una frecuencia del NMC en la etapa neonatal alrededor del 1%, cuando las lesiones son únicas y de menor tamaño, definidas como de menos de 1.5 cm de diámetro y una incidencia de 1 caso por cada 20,000 nacimientos con nevos grandes (mayor de 2.0 cm de diámetro), y extremadamente raros aquellos que abarcan más de 80% de la superficie cutánea. Los NMC pueden estar localizados en cualquier parte del cuerpo, sin embargo, en la piel cabelluda se presenta de 0.5 a 10%.[2]

El melanoma cutáneo es una neoplasia originada de la transformación maligna de los melanocitos, se caracteriza por ser un tumor altamente agresivo, con gran capacidad de dar metástasis. La frecuencia del desarrollo del melanoma pediátrico a partir del NMC se estima de 1 a 4% en menores de 20 años. Austin[3] en una revisión retrospectiva, estimó una incidencia de 5.1 casos por millón de individuos menores de 18 años de edad, y Wong[4] identificó una incidencia de 1 caso por millón en menores de 10 años. En ambos estudios se señala un incremento anual de 2% en la frecuencia del melanoma pediátrico. Debido a lo raro de la aparición de esta entidad en pediatría, se desconoce la incidencia del melanoma congénito o el asociado a NMC en los menores de 1 año de edad. Los mismos factores de riesgo que son significativos para el desarrollo del melanoma en el adulto, también lo son para los pacientes pediátricos; incluyen antecedentes familiares de melanoma, presencia de NMC, y, todo parece indicar, está en relación con el tamaño y número de lesiones névicas; para las lesiones pequeñas y únicas es muy bajo el riesgo (1%), mientras que para las que tienen un gran tamaño y son múltiples, la frecuencia observada va de 2 a 4%.[5] Se calcula que un tercio de los casos de melanoma se desarrollan en el Sistema Nervioso Central (SNC) en aquellos pacientes con NMC.

El Melanoma Maligno Congénito (MMC) es extremadamente raro, Richardson y colaboradores describen una mayor afectación en los varones (70%); además,

se localizó predominantemente en la cabeza y cuello, con una sobrevida a 18 meses en 40% de los casos.[6]

En tal contexto, el objetivo del presente trabajo es presentar un caso clínico, que reúne las características clínicas e histopatológicas de MMC, asociado a NMC.

CASO CLÍNICO

Paciente masculino de 1 año y 5 meses de edad, hijo de madre de 23 años, sana, y padre de 32 años, quien presenta múltiples nevos melanocíticos, al igual que los tíos paternos. No hay antecedentes de neoplasia maligna en la familia. Desde su nacimiento, el paciente presentó NMC en piel cabelluda de la región occipital derecha. Cuando tenía 5 meses de edad aumentó el volumen de aspecto nodular del borde del NMC, así como ulceración, sangrado y adenopatía cervical derecha; no recibió atención médica ni tratamiento alguno durante un año.

Padecimiento actual: dos semanas previas a su ingreso presentó fiebre intermitente, tos en accesos frecuentes, sin llegar a ser emetizante ni cianozante, dificultad respiratoria progresiva y aumento del perímetro abdominal. Fue tratado en su unidad de adscripción con antibióticos sin mejoría alguna, por tal motivo, fue referido al Hospital General "Dr. Aurelio Valdivieso".

Ingresó en mal estado general, pálido de piel y tegumentos. Presentó dermatosis localizada a región occipital derecha, caracterizada por neoformación de 8x6 cm de diámetro, superficie con diferentes tonalidades de color: el mayor porcentaje era negruzco, pero combinando con áreas blancas e incluso rojas, con centro ulcerado y bordes infiltrados y deshilachados. Adenopatías induradas, en conglomerado de la región retroauricular, cervical, y submandibular derechas y supraclavicular bilateral. Proptosis bilateral, pupilas normoreflécticas. Tórax con dificultad respiratoria; tiraje intercostal bilateral, con hipoventilación bibasal. Abdomen globoso a expensas de hepatomegalia de 5x5x4 cm por debajo del reborde costal, depresible, no doloroso. Extremidades integras (veáse figura 1).

Figura 1. Dermatosis de piel cabelluda, representada por neoformación, cuya superficie tiene diferentes tonalidades de color: negruzca, combinando con áreas blancas e incluso rojas, con centro ulcerado y bordes infiltrados y deshilachados.

Citometría hemática completa con anemia de 5.7gr/dl, de tipo microcítica hipocrómica (VCM 74.6, CMH 22.3), plaquetas 103,000/mm^3, leucocitos 8,180/mm^3, con una cuenta diferencial normal.

Radiología simple AP y lateral de tórax con evidencia de derrame pleural bilateral, y lesiones metastásicas pulmonares. Ultrasonografía evidenció adenopatías retroauriculares, cervicales y supraclavicular bilateral, involucramiento del mediastino, supraaórtico y retroperitoneales. Derrame pleural bilateral y líquido libre en cavidad abdominal. TAC simple y contrastada de cráneo, tórax y abdomen: aumento de las partes blandas a nivel parieto-occipital derecho, que se extiende hacia la región preauricular, submandibular, cervical y clavicular bilateral, engrosamiento leptomeningeo a nivel de la fosa posterior. Engrosamiento del paladar blando derecho y a nivel de la rama ascendente del maxilar derecho. En tórax, con derrame pleural bilateral, de predominio derecho y lesiones nodulares en parénquima pulmonar. En el abdomen, se aprecia conglomerado ganglionar retroperitoneal; el hígado se muestra con aumento de tamaño y múltiples lesiones nodulares e hipodensas en toda su extensión.

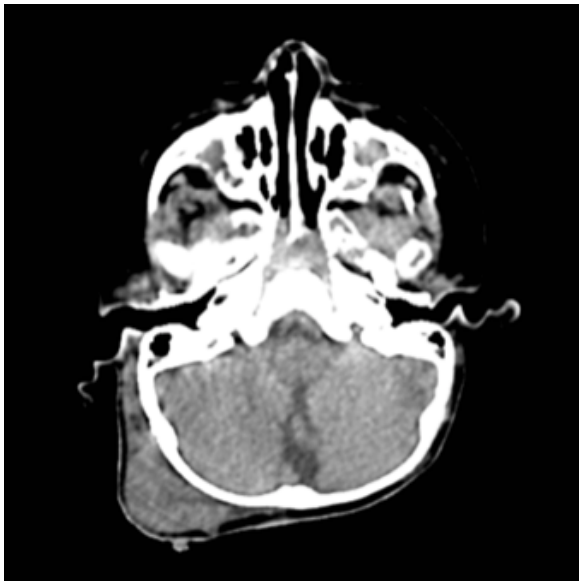

Figura 2. Corte axial de cráneo, del sitio primario del MMC, en la cual se aprecia un aumento de las partes blandas, con áreas de necrosis en su interior.

El resultado de la biopsia de la piel cabelluda con infiltración de la dermis papilar y reticular, ensanchada y focalmente a la epidermis, con un grosor mayor de 4 mm. Constituidas por melanocitos atípicos epitelioides, con actividad mitótica y moderada cantidad de melanina y dispuestos en láminas o en nidos, entre ellos se aprecian cuerpos como los de Melamed-Wolinska. La citología del líquido pleural, con numerosos melanocitos atípicos y cuerpos de Melamed-Wolinska. El citológico con 630 leucocitos/mm^3, 80% de mononucleares, proteínas de 3.5 gr/dl, aspecto hemorrágico y Ph de 8.

A las 48 horas de su ingreso evolucionó con mayor dificultad respiratoria, por lo cual se instaló soporte de ventilación mecánica asistida, con evolución inadecuada, cursó con broncoespasmo severo que ameritó incremento de las presiones y broncodilatadores, sin mejora de la saturación (20%). Falleció a los 8 días de haber ingresado.

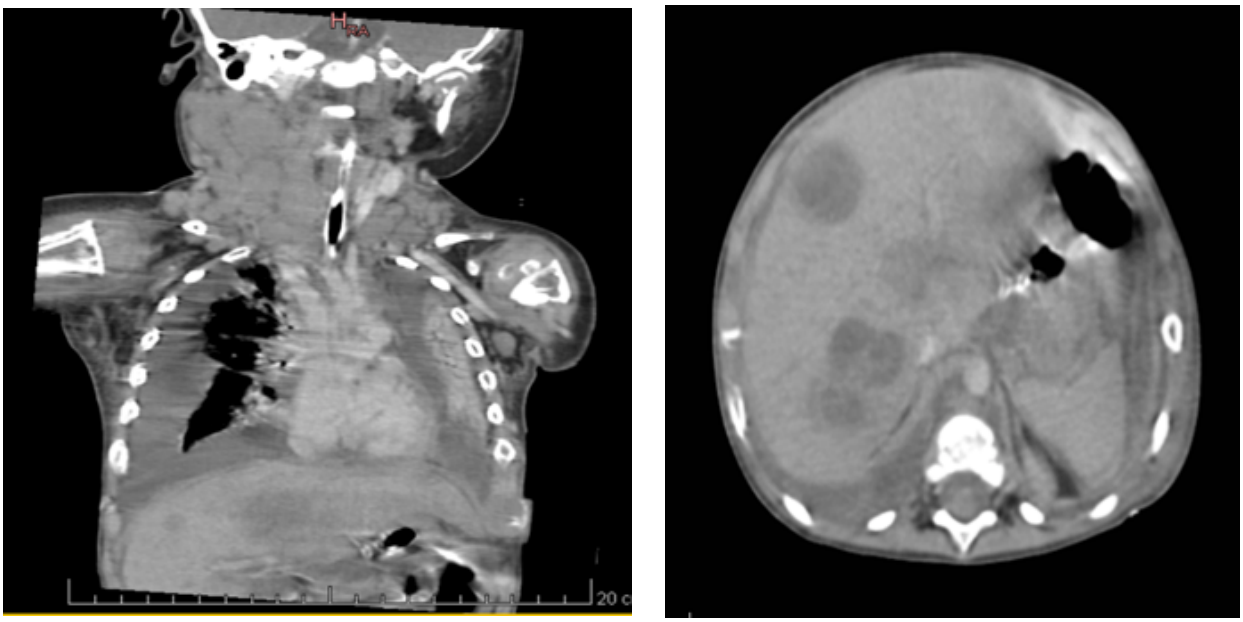

Figura 3. Izquierda, imagen tomográfica reconstruida, donde se observa conglomerado ganglionar submandibular y cervical del lado izquierdo, adenopatía supraesternal bilateral. En cavidad torácica con derrame pleural bilateral e infiltración tumoral del parénquima pulmonar izquierdo. Imagen de la derecha con múltiples nódulos metastásicos en hígado.

DISCUSIÓN

El presente caso reúne las características clínicas de lesión biológica agresiva. Los NMC se presentan en menos de 1% de los recién nacidos, de entre ellos, los que sufren cambios nodulares y ulceraciones tienen un alto potencial maligno. Se estima en 2% la frecuencia de melanoma maligno en menores de 20 años y poco menos de 0.3% en los prepúberes, con una incidencia estimada en 1 caso por millón.[7]

Los MMC son definidos, por su parte, como los melanomas que se presentan al nacimiento o se desarrollan durante el primer año de vida y tienen mal pronóstico. Existen alrededor de 30 casos reportados a nivel mundial, por ser muy raros, se desconoce su incidencia.

Se han descrito al menos tres vías fisiopatogénicas para su desarrollo y expresión clínica: 1) ser originados por infiltración metastásica a través de la placenta, a partir de la madre que curse con melanoma, los factores aquí considerados pueden ser la gran vascularidad placentaria, la producción placentaria de factores de crecimiento o angiogénicos, además de una respuesta inmunológica inadecuada del feto; 2) como el resultado evolutivo de una lesión névica melanocítica precancerosa; y 3) cuyo origen es de *novo*, que se desarrolle un MMC primario in útero. Sin embargo, por su rareza, aún no se tiene una adecuada caracterización clínica, biológica e histopatológica de los melanomas congénitos.[8]

En una revisión de 20 casos de MMC, realizada por Scalvenzi y colaboradores, se encontraron las siguientes características clínicas: 75% fueron masculinos, 20% tuvieron una infiltración transplacentaria, 45% con el antecedente de un NMC y de 35% su origen fue de *novo*. Solo 2 casos tuvieron MMC en piel cabelluda; la mayoría estuvieron localizados en tronco y extremidades. El 70% de los casos falleció alrededor de 8 meses después del diagnóstico y desarrollaron múltiples lesiones metastásicas.[9] En otra revisión de 19 casos, el tratamiento más empleado fue la resección quirúrgica, en tanto, la sobrevida promedio fue de 18 meses (rango de

6 semanas a 6 años). En 8 casos no se describió el tipo de tratamiento empleado, posiblemente por la breve vida registrada, que en algunos casos fue solamente de horas y hasta un máximo de 6 meses después de haber nacido, casi todos ellos con lesiones metastásicas.[7]

La recomendación actualizada en relación con los melanomas que surgen del NMC son la escisión de la lesión, que tiene un papel importante en el control de la enfermedad, pero frecuentemente no resulta curativa.[9] Por otro lado, existe un reporte de una madre que cursó con un melanoma amelanótico y que en su segundo embarazo presentó metástasis al seno, mientras que su hijo, a los tres meses de edad, mostró lesiones metastásicas en diversas partes del cuerpo, secundario al melanoma materno. El paciente tuvo regresión espontánea, permanecía vivo a los 24 meses y en remisión completa.[10]

El diagnóstico de melanoma maligno se refiere como de difícil conclusión en pediatría, en virtud de que las características que denotan malignidad en el curso evolutivo de los melanomas malignos en adultos, tienden a estar presentes en la etapa pediátrica, sin que ello signifique malignidad: aumento de tamaño de la lesión, características de sus bordes, pigmentación, nodulación, ulceración y rápido crecimiento. Comportamiento observado en lesiones proliferativas benignas en el contexto de NMC, por ende, se debió establecer el diagnóstico diferencial con nódulos proliferativos benignos y nódulos subcutáneos tumorales, que histológicamente presentan focos o nódulos hipercelulares, células melanocíticas epiteliodes atípicas, escasa mitosis, o nódulos grandes, bien delimitados por células epiteliodes con abundante citoplasma, escasa necrosis y actividad mitótica. Otras entidades benignas a diferenciar son nevo displásico, tumor atípico de Spitz, nevos azules, granulomas piógenos.[7]

Dicha complejidad dio por resultado que 90% de los casos de melanoma infantil fuera diagnosticado en etapas avanzadas. Sin embargo, se afirma que los melanomas en la etapa pediátrica tienen algunas características distintivas en contraste con las del paciente adulto: presentan mayor grosor histológico, tienden a ser amelánicos, una frecuencia alta de positividad del ganglio centinela y un curso clínico agresivo.[11] Los hallazgos a nivel molecular parecen explicar estas diferencias; se han encontrado mutaciones somáticas de nucleótido único (80%) y activación de la mutación BRAF V600, asociada a mutaciones de promotores TERT (pTERT) y NRAS en 87% de los pacientes entre 10 y 20 años de edad; alteraciones que en este grupo de edad son idénticas a las de los adultos y son activadas por radiación ultravioleta, mientras que en una población de menores de 5 años de edad observaron activación en la mutación del NRAS Q61, sin alteración del pTERT y NRAS, alteración que es común en los NMC gigantes que evolucionan a melanoma maligno e implican una sobrevida precaria.[12,13]

El análisis de las lesiones cutáneas, realizado mediante la dermatoscopía, ha demostrado mayor precisión diagnóstica para diferenciar los melanomas de los nevos, de tal modo mejora la oportunidad del momento de la toma de biopsia. Existen diversos estudios y consensos,[14-16] donde se afirma que para los casos con un patrón dermatoscópico benigno, solo se recomienda seguimiento clínico y no requieren extirpación, mientras que a quienes muestran estructuras dermatoscópicas malignas se les debe tomar biopsia o extirpar éstas a la brevedad posible. Las características dermatoscópicas identificadas con malignidad se manifiestan por lo menos con una de las siguientes 10 lesiones: red atípica, incluyen líneas anguladas, rayas periféricas (pseudópodos y flujo radial), red negativa, manchas marginales, puntos atípicos y/o globulares, estructuras de regresión, con granularidad, áreas cicatriciales y velo azul-blanco que cubren las áreas maculares, velo azul blanco que cubre áreas elevadas, atipia vascular, líneas blancas brillantes o estructuras cristalinas y, por último, un zona periférica sin estructura.

Este abordaje debe ser adicionado al esquema convencional ABCDECUP, que ha demostrado eficacia en el seguimiento de pacientes adolescentes y adultos con factores de riesgo de melanoma, así como también aumenta la sensibilidad en la detección de melanomas:

A: amelanocítica, B: sangrado, C: uniformidad en el color, D: de novo y diámetro, E: emergencia de nuevas lesiones, C: cambio de color, rosa, rojo, U: ulceración, P: lesiones parecidas a granuloma piógeno.

Acorde con los criterios de la séptima edición del sistema TNM para la estadificación del melanoma, el presente caso puede categorizarse en la etapa IV, con base en los siguientes puntos calificados: T4, ya que el grosor del tamaño del primario supera los 4 mm, de acuerdo con este sistema, el mayor tamaño y la ulceración del primario son de mal pronóstico. El presente caso tuvo evidencia clínica y de imagenología de un considerable involucramiento de diversas cadenas ganglionares (N3) y metástasis a distancia (M1b por la infiltración del tejido pulmonar, más M1c por la infiltración metastásica a nivel hepático), sobre todo, la infiltración visceral se asocia con la peor sobrevida.

Otras características clínicas pronosticas e independientes al sistema TNM son la edad, han tenido mal pronóstico los pacientes mayores de 80 años y menores de 20; localización anatómica: los de cabeza, cuello y tronco tienen peor pronóstico que los localizados en otros sitios. El comportamiento histopatológico también puede reflejar un factor adverso independiente de lo considerado en el sistema TNM, como es la carga tumoral dentro de un ganglio centinela; el patrón de crecimiento, que habitualmente se ha considerado en 4 subtipos histológicos: melanoma maligno lentiginoso, melanoma nodular, melanoma de diseminación superficial y melanoma lentiginoso acral; el más agresivo el subtipo nodular.[17-19]

La recomendación actual es la extirpación amplia del sitio primario, para disminuir el riesgo de recaída local; el espesor del primario es determinante para decidir el margen de tejido normal a ser resecado. Para los melanomas con grosor mayor de 4 mm se considera un margen de al menos 2 cm. Thomas y colaboradores compararon dos grupos de pacientes con un grosor del tumor primario mayor de 2 mm. En el primer grupo, el margen de resección fue de 1 cm, y en el segundo grupo, de 3 cm, de ahí que se halló una proporción de riesgo de recurrencia locoregional de 1.26 (intervalo de confianza del 95% 1.00 a 1.59) y de muerte asociada al melanoma de 1.24 (intervalo de confianza del 95% 0.96 a 1.61), respectivamente. El riesgo de recurrencia parece depender más que todo de las lesiones regionales o a distancia. No se ha observado diferencia alguna en la frecuencia de recurrencia con mayores márgenes de resección.[19]

Aun cuando la terapia adyuvante con dosis altas de interferón se indica en casos de melanoma en etapa III, la experiencia en infantes señala que la toxicidad sobrepasa el beneficio. Por el momento no hay ensayos clínicos sobre el tratamiento del melanoma congénito.

En resumen, presentamos el caso de un lactante con MMC metastásico, subtipo nodular, en etapa avanzada. Enfatizamos que ante toda lesión cutánea que sufra cambios en el color, bordes, ulceración, se requerirá evaluación dermatoscópica para ofrecer un diagnóstico y tratamiento oportuno.

REFERENCIAS

1. Orlow I, Satagopan JM, Berwick M, Enriquez HL, White KA, Cheung K, et al. Genetics factors associated with naevus count and dermoscopic patterns: preliminary results from the Study of Nevi in Children. Br J Dermatol. 2015; 172 (4): 1081-1089.

2. De Giorgi V, Sestini S, Grazzini M, Janowska A, Boddi V, Lotti TSO. Prevalence and distribution of melanocytic naevi on the scalp: a prospective study. Br J Dermatol. 2010; 162 (2): 345-349.

3. Austin MT, Xing Y, Hayes-Jordan AA, Lally KP, Cormier JN. Melanoma incidence rises for children and adolscents: an epidemiologic review of pediatric melanoma in the United States. J Pediatr Surg. 2013; 48 (11): 2207-2213.

4. Wong JR, Harris JK, Rodríguez-Galindo C, Johnson KJ. Incidence of childhood and adolescent melanoma in the United States. Pediatrics. 2013; 131 (5): 846-854.

5. Cordoro KM, Gupta D, Frieden IJ, McCalmont T, Kashani SM. Pediatric melanoma: results of a large cohort

study and proposal for modified ABCD detection criteria for children. J Am Acad Dermatol. 2013; 68 (3): 913-925.

6. Richardson SK, Tannous ZS, Mihm MC. Congenital and infantile melanoma: review of the literature and report of an uncommon variant, pigment-synthesizing melanoma. J Am Acad Dermatol. 2002; 47 (1): 77-90.

7. Leech NS, Bell H, Leonard N, Jones SW, Geurin D, McKee P, et al. Neonatal giant congenital nevi with proliferative nodules. Arch Dermatol. 2004; 140: 83-88.

8. Hawryluck E. Melanoma in children. In: UpToDate. Hensin Tsao(Ed). UpToDate, Wolters Kluwer; 2016.

9. Scalvenzi M, Palmisano F, Cacciapuoti S, Migliaro F, Siano M, Staibano S, et al. Giant congenital melanocytic naevus with proliferative nodules mimicking congenital malignant melanoma: a case report and review of the literature of congenital melanoma. Case reports in Dermatological Medicine (en línea). Volume 2013, Article ID 473635, 6 pages. URL disponible en http://dx.doi.org/10.1155/2013/473635

10. Menada V, Moioli M, Garaventa A, NOzza P, Foppiano M, TRimarchi N, et al. Spontaneous regression of transplacental metastases from maternal melanoma in a newborn: case report and review of the literature. Melanoma Res. 2010; 20 (6): 443-449.

11. Averbook B, Lee SJ, Delman K, Gow K, Zager J, Sondak V, et al. Pediatric melanoma: analysis of an international registry. Cancer. 2013; 119 (22): 4012-4019.

12. Lu Ch et al. The genomic landscape of childhood and adolescent melanoma. J Investig Dermatol. 2015; 135: 816-823.

13. Hunter Shain, Iwei Yeh, Kovalyshyn Ivanka, Aravindhan Sriharan, Eric Talevich, Gagnon Alexander. The genetic evolution of melanoma from precursor lesions. N Engl J Med. 2015; 373: 1926-1936.

14. Annessi G, Bono, Sampogna F, Faraggiana T, Abeni D. Sensivity, specificity, and diagnostic accuracy of the three dermoscopic algorithmic methods in the diagnosis of doubtful melanocytic lesions: the importance of light brown structureless areas in differentiating atypical melanocytic nevi from thin melanomas. J Am Dermatol. 2007; 56 (5): 759-767.

15. Blum A, Luedtke H, Ellwanger U, Schwabe R, Rassner G, Garbe C. Digital image analysis for diagnosis of cutaneous melanoma. Development of a highly effective computer algorithm based on analysis of 837 melanocytic lesions. Bj J Dermatol. 2004; 151(5): 1029-1038.

16. Menzies SW, Bischof L, Talbot H, Gutenev A, Avramidis M, Wong L, et al. The performance of SolarScan: an automated dermoscopy image analysis instrument for the diagnosis of primary melanoma. Arch Dermatol. 2005; 141 (11): 1388-1396.

17. Balch CM, Soong SJ, Gershnwald JE, Thompson JF, Reintgen DS, Cascinelli N, et al. Prognostic factors analysis of 17,600 melanoma patients: validation of the American Joint Committee on Cancer melanoma stating system. J Clin Oncol. 2001; 19 (16): 3622-3634.

18. Callender GG, Egger ME, Burton AL, Scoggins CR, Ross MI, Stromberg AJ, et al. Prognostic implications on anatomic location of primary cutaneous melanoma of 1 mm or thicker. Am J Surg. 2011; 202 (6): 659-664.

19. Thomas JM, Newton-Bishop J, A´Hern R, Coombes G, Timmons M, Evans J, et al. Excision margins in high-risk malignant melanoma. N Engl J Med. 2004; 350 (8): 757-766.

Tumor de GIST pediátrico. Presentación de dos casos y revisión de la literatura

Adrián Morales Peralta[1]
Gilberto Covarrubias Espinoza[2]
Candy Guadalupe Ríos García[1]
Tania Clarisa Larios Farak[1]
Luis Omar Millán Valenzuela[3]
Vanessa Guadalupe Galván Ruíz[4]

RESUMEN

Los tumores del estroma gastrointestinal (GIST, por sus siglas en inglés) son neoplasias mesenquimales, originadas en las células intersticiales de Cajal. Tienen una incidencia anual de 0.02 por millón de habitantes, con predisposición por la población femenina. Se presentan después de la cuarta década de la vida, sin embargo, existen informes sobre la presencia de dichos tumores en pacientes pediátricos y adultos jóvenes. Por lo común, se localizan en el estómago (50-60%). Los GIST pediátricos tienen grandes diferencias clínico-patológicas y moleculares en relación con su contraparte adulta. Los síntomas de presentación más frecuentes son anemia, dolor y distensión abdominal, vómito y sangrado de tubo digestivo.
En el presente estudio, se exponen dos casos de GIST, cuyas manifestaciones iniciales correspondieron al síndrome anémico. Las tumoraciones se localizaron en el estómago y, en ambos casos, se resecaron completas. Al momento actual, cumplen uno y dos años en vigilancia, respectivamente.

Palabras clave: tumor del estroma gastrointestinal, anemia, inhibidores de tirosincinasa.

ABSTRACT

Gastrointestinal Stromal Tumors (GIST) are mesenchymal neoplasms originating in the Interstitial Cells of Cajal. It has an annual incidence of 0.02 per million inhabitants, with a predisposition for the female. They occur after the fourth decade of life, however, there are reports of these tumors in pediatric patients and young adults. They are usually located in the stomach (50-60%). Pediatric GISTs have large clinical-pathological and molecular differences of their adult counterpart. The most frequent presenting symptoms are anemia, abdominal distension and pain, vomiting and digestive tract bleeding. Two cases of GIST were presented whose initial manifestation was anemic syndrome. The tumors were located in the stomach and both were completely resected. At the moment they are one and two years old in surveillance

Keywords: gastrointestinal stromal tumor, anemia, tyrosine kinase inhibitors.

Fecha de recepción: 1/08/2017
Fecha de aceptación: 18/09/2017

1 Adscritos al servicio de Oncología Pediátrica del Hospital Infantil del Estado de Sonora (HIES).
2 Jefe de Servicio de Oncología Pediátrica del HIES.
3 Adscrito al servicio de Cirugía Pediátrica del HIES.
4 Estudiante de Medicina, 7º semestre, Universidad de Sonora.

Correspondencia: Dr. Adrian Morales Peralta. Hospital Infantil del Estado de Sonora. Reforma 355 norte. Colonia ley 57. Hermosillo Sonora México. Correo electrónico: ronmperalta@hotmail.com

INTRODUCCIÓN

Los tumores del Estroma Gastrointestinal (GIST) son poco frecuentes en la edad pediátrica.[1] En el adulto, corresponden al subgrupo más común de tumores mesenquimales del tracto Gastrointestinal (GI), antiguamente clasificados como neurofibromas, leiomiosarcomas o leiomiomas.[2,3] Estos tumores se originan a partir de las células intersticiales de Cajal, ubicadas en los plexos mientéricos de la pared gastrointestinal; pueden localizarse, a su vez, en cualquier porción del tubo digestivo, aunque el estómago (60-70%) y duodeno (20-30%) son los más frecuentemente afectados; además, puede presentar afección extraintestinal en omento, mesenterio y retroperitoneo.[4, 5]

Según el Instituto Nacional del Cáncer de Estados Unidos (NCI, por sus siglas en inglés), los GISTS ocupan de 0.1 a 3% de los tumores del tracto GI en la población adulta.[3] En Europa, la incidencia es de 15 casos por millón de habitantes.[6] La edad de presentación es entre 40 y 60 años, con predilección en hombres. De 50 a 70% se localiza en el estómago.[7] En México, un estudio multicéntrico, que incluyó 44 casos, encontró un predominio en mujeres de 54% y 40% de localización gástrica.[8]

En pediatría, los GIST se consideran una entidad con características clínicas, biológicas y genéticas distintas a los GIST de pacientes mayores.[9] La incidencia es de 0.02-0.08 casos por millón.[10] Afecta predominantemente a mujeres (70%).[11] Tiene dos picos de incidencia: el primero, en menores de 1 año; y el segundo, de entre 10 y 15 años.[12,13] El 85% se localiza en estómago, 70% son multifocales, en tanto, el sitio de metástasis más frecuente son los ganglios linfáticos.[14]

Los GIST aparecen en forma esporádica, solo 10% se asocia con síndromes genéticos como GIST familiar con mutación germinal KIT, neurofibromatosis tipo 1, triada de Carney y síndrome de Carney-Stratatis.[15-16] Diversos estudios muestran mejor pronóstico en pacientes pediátricos comparado con los adultos.[17]

Caso Clínico 1

Se describirá el caso de una paciente de 6 años de edad con padecimiento de un mes de evolución, caracterizado por dolor abdominal, palidez progresiva, astenia, adinamia, disnea de pequeños esfuerzos, náuseas y vómito de contenido alimentario. Acudió a su centro de salud, donde le realizaron citometría hemática con hemoglobina (Hb) 4.4 g/dL, por lo cual fue referida para estudio. El registro de la exploración física al ingreso fue el siguiente: palidez +++, soplo funcional, sin visceromegalias. Se trató con múltiples transfusiones; fue valorada por hematología, y se le diagnosticó anemia microcítica hipocrómica. Se tomaron niveles de hierro sérico en 8.18 ug/dL, aspirado de médula ósea normal. El gammagrama con eritrocitos marcados mostró sangrado a nivel del ángulo esplénico del intestino grueso. La TAC evidencia formación sólida de baja densidad, márgenes delimitados en el interior del estómago que reducen su luz (veáse imagen 1).

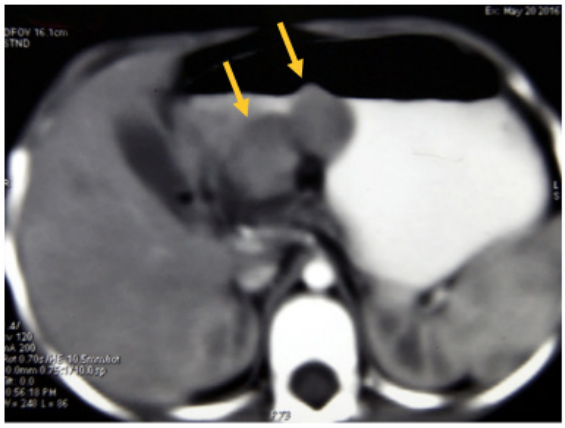

Imagen 1. TC abdomen con doble contraste: se observan dos lesiones sólidas intragástricas de baja densidad, con márgenes delimitados.

Se realizó endoscopía y se encontraron múltiples tumoraciones friables con sangrado activo de antro y cuerpo del estómago, que desplazaban el píloro (veáse imagen 2). El reporte de patología indica neoplasia mesenquimal-epiteloide y fusocelular de bajo grado (veáse imagen 3), inmunohistoquímica CD117 +, compatible con GIST (veáse imagen 4).

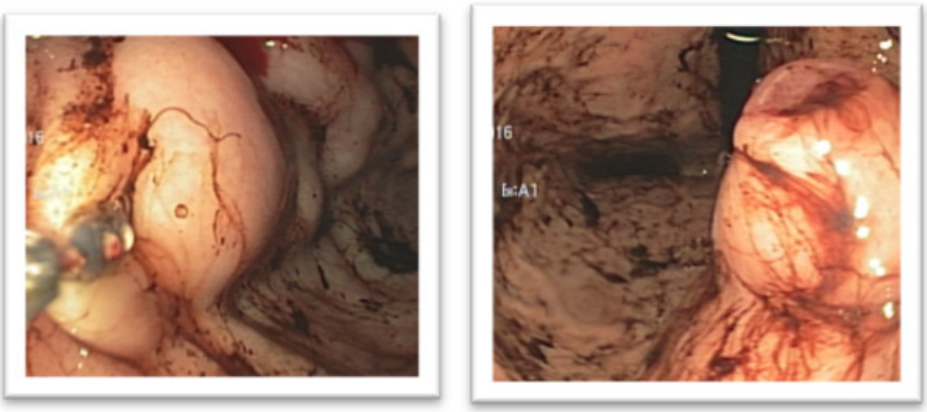

Imagen 2. Endoscopía. Se observan múltiples tumoraciones friables, redondeadas, de aspecto poliploides, heterogéneas, localizadas en antro y cuerpo del estómago.

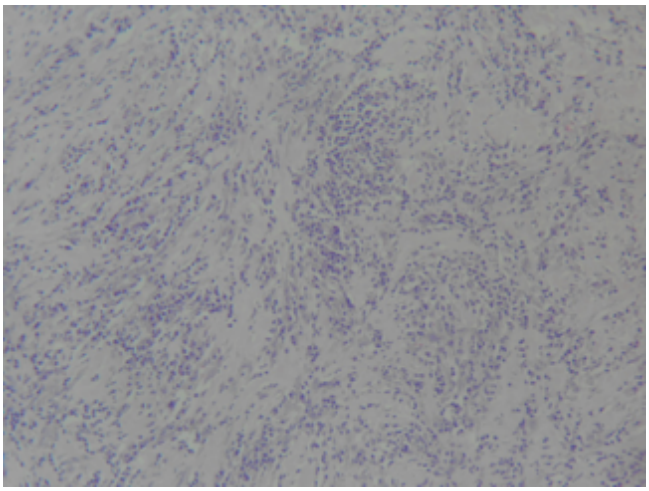

Imagen 3. Tumor GIST. Patrón fusiforme. HE 40X.

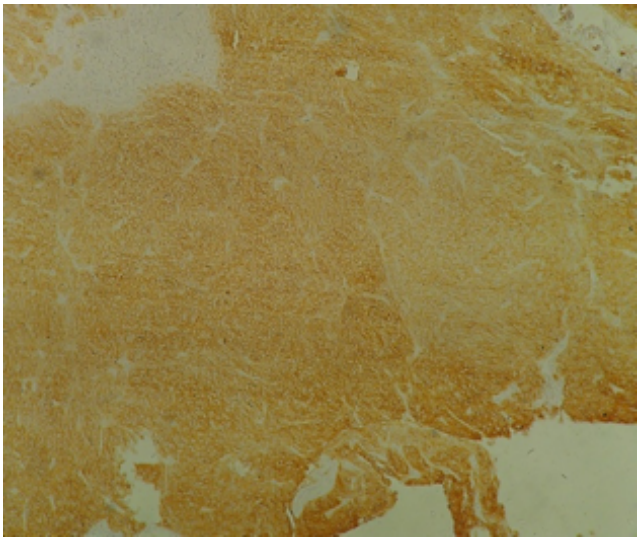

Imagen 4. Células neoplásicas con intensa inmunorreactividad a CD 117. Inmunohistoquímica 10X.

Asimismo, se llevó a cabo gastrectomía parcial con anastomosis gastroduodenal; el tumor medía 6x5x5 cm. Evolucionó de manera satisfactoria en el posquirúrgico. Después de un año en vigilancia, se realizó una endoscopía que no mostró evidencia de actividad tumoral.

Caso Clínico 2

Se trata de un sujeto masculino de 14 años, sin antecedentes patológicos de importancia. Su padecimiento inició 4 años previos al diagnóstico, con presencia de astenia, adinamia y palidez de tegumentos. Para ese entonces, en su centro de salud se tomó citometría hemática, que registró Hb 8 gr/dL; fue manejado con hierro vía oral por un mes. El nuevo control se efectúo con base en prueba rápida de Hb en 6 gr/dL. Al final, fue referido a pediatría. En la consulta externa se trató con hierro, ácido fólico y complejo B; aunque no acudió a citas regulares. Al ser valorado por hematología ante la anemia refractaria, fue manejado con múltiples trasfusiones de paquete globular, hierro dextrán, ácido fólico, complejo B, eritropoyetina. La exploración pertinente determinó palidez importante y esplenomegalia 5 cm. Se descartaron colagenopatías, anemia hemolítica hereditaria y toxicidad por metales pesados.

El estudio de sangre realizado al inicio del padecimiento fue negativo, aunque el realizado de manera posterior resultó positivo. Ante dicho evento, gastroenterología realizó endoscopía digestiva alta, donde se observaron dos masas tumorales: desde la unión esofagogástrica hasta la parte baja del cuerpo, se extendía a la curvatura menor y cara posterior del estómago (veáse imagen 5), mucosa con superficie de empedrado en parte baja de cuerpo, compatible con gastritis asociada a Helicobacter Pylori. El reporte de patrología confirmó gastritis crónica.

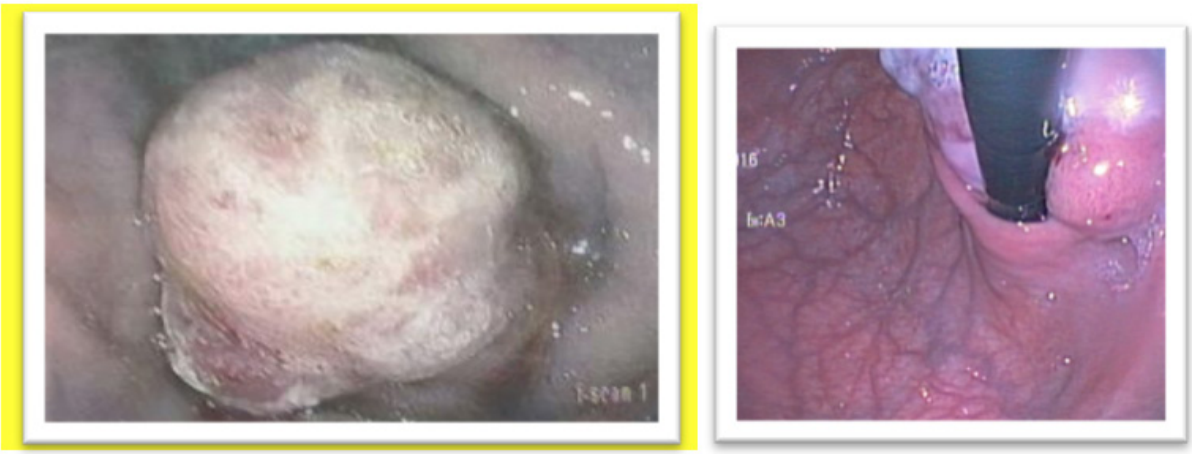

Imagen 5. Imágenes endoscópicas en donde se aprecia lesión polipoidea, esférica, de superficie blanco-grisácea, friable y edematizada, en la unión gastroesofágica.

Se inició tratamiento para erradicar H. Pylori, sin embargo, después de 3 meses, el paciente persistía con anemia y sangrado de tubo digestivo alto; se le realizaron 2 endoscopías más, cuyo reporte fue el mismo que de patología. La TAC abdominal de doble contraste evidenció gran lesión sólida-intragástrica, con macrocalcificaciones y mínima captación del medio de contraste (veáse imagen 6).

Se solicitó valoración por oncología, con base en la cual se decidió llevar a cabo Laparotomía Exploratoria (LAPE). La lesión medía 10 cm, de consistencia pétrea; se tomó biopsia y muestreo de ganglios. Patología repor-

tó tumor fusocelular con celular epiteloides, dispuestas en haces con áreas de hialinización, calcificaciones e infiltrado linfoplasmocitario. En el espesor de la neoplasia se encontraron haces de fibras musculares compatibles con tumor deGIST con escasas mitosis (veáse imagen 7). La inmunohistoquímica, CD 117 +.

Imagen 6. TC con doble contraste: lesión de baja densidad al interior de la luz gástrica, dependiente de la pared posterior, con una gran calcificación en su interior.

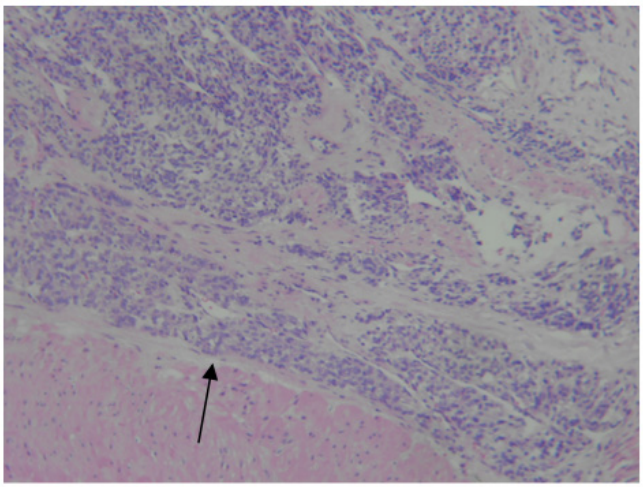

Imagen 7. Tumor fusocelular, con células epiteliodes, emergiendo de la pared intestinal (flecha). HE 10X.

Inició neoadyuvancia con Imatinib durante 5 meses. Durante este tiempo persistieron la anemia y sangre oculta en heces +; el PET-scan no mostró reducción tumoral, por consiguiente, se programó para gastrectomía total con exclusión pilórica y anastomosis yeyunoesofágica en Y de Roux (Bilrroth III), además de colecistectomía secundaria a vagotomía bilateral. Se corroboró resección completa y evoluciona satisfactoriamente. Los

controles de HB se registran por arriba de 12 g/dL y no hay sangre oculta en heces. En la actualidad cumple 2 años en vigilancia; La TAC y la endoscopía de control han resultado sin evidencia de malignidad. En cuanto al estado nutricional, presenta mejoría significativa del peso para la edad y talla.

DISCUSIÓN

Los GIST son tumores con rara presencia durante la edad pediátrica,[14] por ende, es difícil determinar la incidencia y sobrevida a nivel nacional. En el Hospital Infantil del Estado de Sonora (HIES), solo se han documentado 2 casos en 30 años, probablemente, antes fueron diagnosticados como leiomiomas, leiomioblastomas o leiomiosarcomas.

Los GIST provienen de las células intersticiales de Cajal (CIC) o células "marcapaso"; se intercalan entre las fibras nerviosas y las células musculares, así como también alrededor de los plexos mientéricos.[15] Poseen características inmuhistoquímicas y ultraestructurales de músculo liso y de diferenciación neural en grados variables. Su función es la regulación de la peristalsis.[18] Un aproximado de 60% de tumores GIST en adultos presenta mutaciones de c-kit. La alteración de este protooncogén favorece la promoción del crecimiento celular o resistencia a la apoptosis.[7,17,19]

El comportamiento biológico de estos tumores difiere en gran medida entre niños y adultos.[19] El 85% de los casos pediátricos carece de mutaciones en el c-kit/CD117, o del receptor alfa del factor de crecimiento, derivado de plaquetas (PDGFRA), lo cual condiciona a menor efectividad en el tratamiento con base en Inhibidores de Tirosicinasa (ITK), a diferencia de los GIST en el adulto, que son 95% positivos para CD117.[15-18,20]

Los pacientes pediátricos con frecuencia son tratados de manera errónea, en consecuencia, pasa un largo tiempo de evolución antes del diagnóstico definitivo.[16,17,21] En la población adulta, hasta 30% es asintomática, situación que no se presenta en pediatría. En diferentes series de casos recopiladas por Kaemer y colaboradores, se documentó que 86% presentó anemia (aguda o crónica). Este hallazgo se asoció a sangrado gastrointestinal (33%) con melena o hematemesis, palidez, fatiga y síncope.[11,20] Otros síntomas son dolor abdominal (16%), vómitos (11%) y una tumoración palpable (10%). Además, puede ser causa de invaginación, obstrucción intestinal o biliar.[1,19-21]

El dolor abdominal que presentó el Caso 1 fue el estímulo que lo llevó a solicitar atención médica, mientras que en el Caso 2 no se presentó dolor abdominal y eso pudo influir en el largo y retrasado diagnóstico. Respecto al abordaje, en el caso 2 se realizaron endoscopías en tres ocasiones sin llegar a un diagnóstico definitivo y hubo necesidad de una biopsia por LAPE. El tiempo de evolución en este caso, confirma el comportamiento de un tumor de bajo grado y crecimiento lento.

Histológicamente, los GIST pueden presentar un patrón de arquitectura variable, epitelioides o mixtos, y con menor frecuencia de células fusiformes, pero en pediatría no tiene relevancia pronóstica.[20]

En las diferentes series, el porcentaje de metástasis al momento del diagnóstico fue de 20%.[21] Los sitios más comunes para la metástasis son hígado, ganglios linfáticos y peritoneo; también puede afectar pulmón, pleura, hueso y sistema nervioso.[1,9,21,22] Como resultado de la rareza del GIST pediátrico, es difícil hacer estimaciones de sobrevida libre de enfermedad. El riesgo de recaía es de 25%, sin embargo, la mortalidad por progresión de la enfermedad oscila entre 10-14%.[24]

El abordaje diagnóstico incluyó fluoroscopía, TAC y resonancia magnética abdominal, interpretadas por personal con experiencia pediátrica.[7, 22-24] De los estudios invasivos para el abordaje de pacientes con GIST, el más recomendado es la endoscopía digestiva.[11,25,26] Para la búsqueda de metástasis extraabdominales, el Canadian Advisory Committee on GIST (CAC) recomienda el PET Scan, pero la European Society of Medical Oncology (ESMO) no lo recomienda de rutina.[28]

La quimioterapia citotóxica es ineficaz en los GIST.[28] Antes de la introducción de los ITK, el pronóstico para los pacientes adultos con enfermedad metastásica era pobre, con una mediana de sobrevida menor a 2 años. El pronóstico mejoró drásticamente después de la introducción de tratamientos específicos como el Imatinib.[28,29] Los GIST pediátricos no responden a las terapias estándar utilizadas en los pacientes adultos.[29]

En ambos casos, los estudios moleculares de la TK no se realizaron por falta de infraestructura. El Caso 1 no recibió terapia blanco, ya que era factible de inicio la resección completa del tumor. En el Caso 2, se dio neoadyuvancia con Imatinib debido al gran tamaño tumoral, sin embargo, después de 5 meses no se observó reducción tumoral, como se describe en la literatura.[15,17,27-29] Actualmente, el uso de los ITK se limita a aquellos pacientes con enfermedad metastásica, donde además se demuestre mutación en la TK.[28-29]

La cirugía juega un papel fundamental en los pacientes con GIST pediátrico, ya que es el único tratamiento curativo.[27] El riesgo de recaída es de 25%, con mortalidad de 10-14%. La mayor parte de los GIST pediátricos se da en el estómago, por lo cual se debe recibir atención integral por parte de los departamentos de nutrición y medicina interna para evitar desnutrición. Al momento, los dos casos se encuentran en remisión completa, y cumplen uno y dos años de vigilancia, respectivamente.

CONCLUSIONES

Los GIST pediátricos son extraordinariamente raros, por lo tanto, los diagnósticos decisivos están condicionados a su naturaleza extraña, y suelen hacerse con retrasos. Los GIST deben ser considerados como diagnóstico diferencial en pacientes con anemia y sangrado de tubo digestivo.

El abordaje diagnóstico de este tipo de tumores es multidisciplinario; para su diagnóstico definitivo, se requiere un equipo de patología con experiencia para complementar con inmunohistoquímica y estudios moleculares.

Agradecimientos:

Dr. Jaime Corella Valencia, del Servicio de Radiología del HIES; Dra. Adela Rascón Alcantar, del Servicio de Patología del HIES; Dr. Minor Raúl Cordero Bautista, del Centro de Patología Avanzada de Sonora.

REFERENCIAS

1. Lima M, Gargano T, Ruggeri G, Pession A, Mariotto A, Maffi M. Laparoscopic resection of a rare gastrointestinal stromal tumor in children. Sprin Plus. 2015; 4 (1).

2. Bareck E, Ba-Ssalamah A, Brodowicz T, Eisterer W, Häfner M, Högenauer C, et al. Gastrointestinal stromal tumors: Diagnosis, therapy and follow-up care in Austria. Wiener Medizinische Wochenschrift. 2013; 163 (5-6): 137-152.

3. Rammohan A. A gist of gastrointestinal stromal tumors: A review. World Journal of Gastrointestinal Oncology. 2012; 5 (6): 102.

4. Miettinen, M., Lasota, J. Gastrointestinal stromal tumors: pathology and prognosis at different sites. Semin Diagn Pathol. 2006; 23: 70-83.

5. Tapia E, Roa JC. Tumores del Estroma Gastrointestinal (GIST): Características Clínico-Morfológicas y Perfil Inmunohistoquímico. Int J Morphol. 2001; 29 (1): 244-251.

6. Mucciarini C, Rossi G, Bertolini F, Valli R, Cirilli C, Rashid I, et al. Incidence and clinicopathologic features of gastrointestinal stromal tumors. A population-based study. BMC Cancer. 2007; 7 (230):1-7. (1).

7. Aakanksha PA, Alex V. Mejia AP, Madhavan V. Pillai. Gastrointestinal Stromal Tumors: A Review. American Journal of Therapeutics. 2016; 23: e550–e557.

8. Azcoitia, F. Tumores del estroma gastrointestinal, definición, generalidades y epidemiología. Cirujano General. 2008; (30): S1.

9. Pappo A, Janeway K, LaQuaglia M, Kim S. Special considerations in pediatric gastrointestinal tumors. Jour Surg Oncol. 2011; 104 (8): 928-932.

10. Benesch M, Leuschner I, Wardelmann E, Thielen M, Schmid I, Kontny U, et al. Gastrointestinal stromal tumours in children and young adults: A clinicopathologic series with long-term follow-up from the database of the Cooperative Weichteilsarkom Studiengruppe (CWS). Europ Jour Can. 2011; 47 (11): 1692-1698.

11. Janeway K, Weldon C. Pediatric gastrointestinal stromal tumor. Sem Pedia Surg. 2012; 21, 31-43.

12. Gunaydin M, Bıçakcı Ü, Bozkurter A, Elli M, Tander B, Barış S, et al. Gastrointestinal stromal tumor: a very rare cause of jejunoileal intussusception in a 6-year-old girl. Jour Pedia Surg. 2012; 47 (5): e15-e18.

13. .Hayashi Y, Okazaki T, Yamataka A, Yanai T, Yamashiro Y, Tsurumaru M, Kajiyama Y, Miyano T. Gastrointestinal stromal tumor in a child and review of the literature. Pediatr Surg Int. 2005 (Nov)21 (11): 914-7.

14. Kang G, Park Y, Jung E, Joo M, Kang M, Ahn S, et al. Gastrointestinal stromal tumors in children and young adults: a clinicopathologic and molecular genetic study of 22 Korean cases. APMIS. 2013; 121 (10): 938-944.

15. Cioffi A, Maki R. GI Stromal Tumors: 15 Years of Lessons From a Rare Cancer. Jour Clin Oncol. 2015; 33 (16): 1849-1854.

16. Kim S, Janeway K, Pappo A. Pediatric and wild-type gastrointestinal stromal tumor: new therapeutic approaches. Curr Opin Oncol. 2010; 22 (4): 347-350.

17. Agaram N, Laquaglia M, Ustun B, Guo T, Wong G, Socci N, et al. (2008). Molecular Characterization of Pediatric Gastrointestinal Stromal Tumors. Clin Can Res, 14 (10): 3204-3215.

18. Miettinen M, Virolainen M, Maarit Sarlomo R. Gastrointestinal stromal tumors—value of CD34 antigen in their identifcation and separation from true leiomyomas and schwannomas. Am J Surg Pathol. 1995; 19: 207–16.

19. Janeway K, Pappo A. Treatment Guidelines for Gastrointestinal Stromal Tumors in Children and Young Adults. Jour Pedia Hemat/Oncol. 2012; 34: S69-S72.

20. Miettinen M, Lasota J, Sobin LH. Gastrointestinal stromal tumors of the stomach in children and young adults: a clinicopathologic, immunohistochemical, and molecula genetic study of 44 cases with long-term follow-up and review of the literature. Am J Surg Pathol. 2005; 29: 1373–1381.

21. Benesch M, Wardelmann E, Ferrari A, Brennan B, Verschuur A Gastrointestinal stromal tumors (GIST) in children and adolescents: A comprehensive review of the current literature. Pediatr Blood Can. 2009; 53 (7): 1171–1179.

22. Bareck E, Ba-Ssalamah A, Brodowicz T, Eisterer W, Häfner M, Högenauer C et al. Gastrointestinal stromal tumors: Diagnosis, therapy and follow-up care in Austria. Wie Medizin Wochen. 2013; 163 (5-6): 137-152.

23. Zea-Arévalo F, Juárez E, Quevedo F, Mejía -Duarte N, Guerrero-Avendaño, G. Tumor del estroma gastrointestinal: hallazgos tomográficos y correlaciones anatomopatológica e inmunohistoquímica. An Radiol Méx. 2013; 4: 241-247.

24. Cano I, Avendaño I, Cuervo I. Tumores del estroma gastrointestinal: revisión por imagen y correlación anatomopatológica. Presentación de cuatro casos. An Radiol Méx. 2011; 1: 48-59.

25. DeMatteo R, Ballman K, Antonescu C, Corless C, Kolesnikova V, Von Mehren M, et al. Long-term Results of Adjuvant Imatinib Mesylate in Localized, High-Risk, Primary Gastrointestinal Stromal Tumor. Ann Surg. 2013; 258 (3): 422-429.

26. Tran S, Dingeldein M, Mengshol S, Kay S, Chin A. Incidental GIST after appendectomy in a pediatric patient: a first instance and review of pediatric patients with CD117 confirmed GISTs. Pedia Surg Intern. 2013; 30 (4): 457-466.

27. Durham MM, Gow KW, Shehata BM, Katzenstein HM, Lorenzo RL, Ricketts RR. Gastrointestinal stromal tumors arising from the stomach: a report of three children. J Pediatr Surg. 2004; 39 (10): 1495–1499.

28. Mullassery D, Weldon C. Pediatric/“Wildtype” gastrointestinal stromal tumors. Sem Pedia Surg. 2016; 25 (5): 305-310.

29. Call J, Walentas C, Eickhoff J, Scherzer N. Survival of gastrointestinal stromal tumor patients in the imatinib era: life raft group observational registry. BMC Cancer. 2012; 12(90): 1-12.1-12)

Reacción anafiláctica severa secundaria a la aplicación de la vacuna triple viral, Sarampión, Parotiditis y Rubeola (SPR)

María Imelda Toledo-Ramírez [1]
Ulises Reyes-Gómez [1]
Katy Lizeth Reyes-Hernández [1]
Diana Piedad Reyes-Hernández [1]
Ofelia Pérez-Pacheco [1]
Raúl Romero-Feregrino [2]
Antonio Luévanos-Velázquez [3]
Manuel Ulises Reyes-Hernández [1]
Gerardo López-Cruz [1]

RESUMEN

La anafilaxia es una condición potencialmente mortal que puede ocurrir por hipersensibilidad tipo 1; se presenta cuando un antígeno se une a la Inmunoglobulina E (IgE) circulante, producida por una exposición previa, originando la activación y degranulación de los mastocitos y basófilos, que causa a su vez, la liberación de mediadores químicos.

Se reporta el caso de masculino de 6 años, quien tras la aplicación de la dosis de refuerzo de la vacuna triple viral presentó reacción anafiláctica severa, que ameritó intubación endotraqueal y apoyo ventilatorio. Los estudios de laboratorio reportaron inmunoglobulinas séricas normales incluyendo la IgE, lo que descartó una inmunodeficiencia congénita. Su evolución fue a la mejoría con manejo multidisciplinario.

Las reacciones anafilácticas severas, secundarias a la aplicación vacuna triple vírica son extremadamente raras y se atribuyen a la fracción de sarampión. La adrenalina es el fármaco más eficaz para el tratamiento de la anafilaxia por su capacidad de prevenir o revertir el broncospasmo y el colapso cardiovascular. Se requiere siempre una observación estrecha ante la aplicación de la vacuna triple viral y contar en todas las unidades con fármacos para uso inmediato ante reacciones severas.

Palabras clave: adrenalina, anafilaxia severa, triple viral, reacciones secundarias.

Fecha de recepción: 09/07/2017
Fecha de aceptación: 01/09/2017

1 Departamento de Pediatría e Investigación, Clínica Diana de especialidades, Oaxaca, Oaxaca.
2 Infectólogo Pediatra, Coordinador Médico Instituto para el Desarrollo Integral de la Salud, México.
3 Departamento de Infectología Pediátrica, Antiguo Hospital Civil, Guadalajara Jalisco México.

Correspondencia: Dr. Ulises Reyes Gómez. Dirección Médica Clínica, Diana de Especialidades, Símbolos Patrios # 747, Col. Reforma Agraria, Oaxaca. Correo electrónico: reyes_gu@yahoo.com, telefax (01951) 51-436-90.

ABSTRACT

Anaphylaxis is a life-threatening condition that can occur due to type 1 hypersensitivity. It occurs when an antigen is found in circulating IgE produced by previous exposure that results in the activation and degradation of mast cells and basophils, causing the release of chemical mediators.
We report a case of a 6-year-old boy who, after applying the booster dose of the MMR vaccine, presents a severe anaphylactic reaction that warrants endotracheal intubation and ventilatory support. In his laboratory studies, his immunoglobulins were reported to be normal in IgE, or that ruled out a congenital immunodeficiency, its evolution was to the improvement with the multidisciplinary management.
Anaphylactic reactions secondary to MMR are extremely rare and are attributed to the measles fraction. Adrenaline is the most effective drug for the treatment of anaphylaxis because of its ability to prevent or reverse bronchospasm and cardiovascular collapse. A close observation is always required regarding the application of the viral triple vaccine and counts in all the units with drugs for the immediate use of severe reactions.

Keywords: adrenaline, severe anaphylaxis, viral triple, secondary reactions.

INTRODUCCIÓN

La anafilaxia es una condición potencialmente mortal que puede ocurrir por hipersensibilidad tipo 1, se presenta cuando un antígeno se une a la IgE circulante producida por una exposición previa originando la activación y degranulación de los mastocitos y basófilos, lo que causa la liberación de mediadores químicos como histamina y otros factores vasoactivos y quimiotácticos.[1] La European Academy of Allergy and Clinical Immunology (EAACI)[2] define la anafilaxia como una reacción de hipersensibilidad generalizada o sistémica, grave, de instauración rápida y potencialmente mortal.

Su incidencia se describe de 498/100 000 en todas las edades.[3] Los alimentos causan, generalmente, la mayoría de estos eventos sobre todo: cacahuates, nueces, mariscos, huevo y leche; otras causas frecuentes en niños ocurre por picaduras de insectos como abejas, avispas y hormigas de fuego; también se da por medicamentos sobre todo antibióticos del tipo de la penicilina y las cefalosporinas. Los factores de riesgo son asma, rinitis alérgica, dermatitis atópica y antecedentes de alergia a alguna sustancia.[4]

Estudios publicados en los últimos 5 años revelan una incidencia de 50 a 112 episodios por 100.000 personas/año. Si se analiza por grupos de edad, en los niños de 0 a 4 años es tres veces mayor que en el resto, y la mayor frecuencia se observa en los dos primeros años de vida. La prevalencia se estima entre el 0.3% y el 5.1%. En los últimos 10-15 años se ha producido un incremento de cinco a siete veces en la admisión por anafilaxia en los hospitales, aunque la mortalidad ha permanecido estable.[5,6] Las reacciones secundarias asociadas al uso de vacuna tiple viral (VTV) descritas con más frecuencia son fiebre e inflamación en la zona de inyección. De todas las notificaciones la gran mayoría se clasifican como leves y en todos los casos la recuperación es completa. Reportamos el caso de preescolar quien tras la aplicación de la dosis de refuerzo de la vacuna triple vírica presentó reacción anafiláctica severa.

CASO CLÍNICO

Se trata de infante masculino de 6 años de edad con los siguientes antecedentes: inmunización completa para la edad, el día 12 de agosto 2016 a las 15:00 hrs se administró la vacuna SRP, aproximadamente con reacción 2 horas después presentando escalofrío e incremento de la temperatura, posteriormente astenia adinamia así como “movimientos anormales” a decir de la madre. No se tiene antecedente de la misma reacción en la primera dosis, esta fue aplicada en un centro de salud de su

comunidad en Miahuatlán Oaxaca. El cuadro clínico de inicio fue de fiebre súbita, hormigueo lingual, convulsiones tonicoclónicas, con dificultad para respirar y cianosis con periodos de apnea. Fue llevado a hospital de 2º nivel con Glasgow de 8, se realizó intubación con gran dificultad, el paciente presentaba en ese momento edema de cuello y erupción maculopapular parcial; se mantuvo en ventilación mecánica por espacio de 72 horas, y fue egresado por mejoría; se desconocen más datos en la hoja de referencia.

Cuatro días después fue atendido en nuestro servicio de urgencias por presentar, nuevamente dificultad respiratoria a su ingreso, con peso 20 kg talla 118 cms, Spo2 de 82%; se asistió con oxígeno con puntas nasales. Su frecuencia respiratoria era de 46 respiraciones por minuto, TA. 80/40 mmhg, frecuencia cardiaca de 138 por min, con desaturación que oscilaba entre 80 a 90% con quejido importante, febrícula de 37.7°C, mal estado general, inquieto, la tos era productiva y presentaba dificultad respiratoria con Silverman Andersen modificado de 4, en campos pulmonares con estertores bronquioalveolares bilaterales. Dicho cuadro lo había iniciado un día antes por la noche con quejido, mal estado general, dificultad respiratoria, sin apetito, inquieto, con fiebre no cuantificada. Por la mañana del día de su ingreso refieren los padres que continuaba inapetente y con dificultad para respirar, tos productiva decaído y sin fuerzas a la deambulación. Fue traído en los brazos del padre.

En retrospectiva, al interrogatorio dirigido, la madre refirió que el niño presentaba hormigueo y ocasionalmente edema de labios cuando ingería huevo. Se inició manejo hospitalario, vía endovenosa con carga de cristaloides (solución salina al 0.9%) a 20 ml/k para 2 horas, con incremento de su presión arterial a 100/60mmhg. Se calcularon líquidos a 100 ml/k/día de solución mixta, nebulizaciones con salbutamol, oxigeno, hidrocortisona y una dosis de adrenalina intramuscular. La radiografía simple de tórax mostraba infiltrado parahiliar bilateral, sin consolidaciones. La citometria hemática reportó Hb de 12.8 gr/dl, leucocitos de 16,400 x mm^3, bandas 5 %, eosinófilos 2%, plaquetas de 280 000 x mm^3. Proteína c reactiva 36 mg/l. Las inmunoglobulinas séricas se reportaron normales incluyendo la IgE y el cultivo faringotraqueal se reportó negativo a las 72 horas.

Su evolución fue a la mejoría egresándose asintomático 5 días después, con los siguientes signos vitales: TA 110-60 mm/hg, frecuencia cardiaca de 118x´, FR 32x´ T 37.5°C, Spo2 de 95%, campos pulmonares limpios. Se egresa con el diagnóstico de neumonía en mejoría, reacción anafiláctica a la vacuna triple viral. Desconocemos si el diagnóstico de neumonía fue de adquisición hospitalaria, esto por el antecedente de intubación endotraqueal en su primer ingreso. Por otro lado existe la posibilidad de que el cuadro pulmonar pudo ser el resultado de reacción de tipo inmunológico tipo reacción antígeno anticuerpo en respuesta a la aplicación del inmunógeno.[7]

DISCUSIÓN

Las anafilaxias se consideran graves cuando cursan con la presencia de cianosis, saturación O2 ≤ 92% (94% en niños), hipotensión, confusión, hipotonía, pérdida de consciencia, o incontinencia. Todos estos datos fueron referidos y presentó el paciente a su ingreso al primer hospital; de igual forma en su segundo ingreso presentó estos datos excepto la pérdida de consciencia. Por otra parte, las anafilaxias moderadas presentan signos o síntomas que sugieren afectación respiratoria, cardiovascular o gastrointestinal, como disnea, estridor, sibilancias, náuseas, vómitos, mareo, sudoración, opresión torácica, sensación de garganta ocupada o dolor abdominal. Las manifestaciones cutáneas (eritema, urticaria, angioedema) no se consideran criterios de gravedad[8] en el cuadro 1 se resumen las guías de dos consensos de definición de acuerdo a datos clínicos, incluidos datos de agravamiento.[9-11]

En una de las series más grandes de seguimiento sobre las reacciones secundarias tras la administración de la VTV (sarampión, paperas y rubeola) de 545.830 dosis fueron notificadas 96 sospechas de reacciones adversas (1,76 notificaciones/100.000 dosis), que incluyeron un

Cuadro 1. Criterios clínicos para el diagnóstico de anafilaxia [9,10]

1. La anafilaxia es muy probable cuando se cumple uno de los 3 siguientes criterios:
Inicio agudo (minutos a horas) de un síndrome que afecta a la piel y/o mucosas (por ejemplo, urticaria generalizada, prurito, eritema, "flushing" (sofoco), edema de labios, úvula o lengua), junto con al menos uno de los siguientes:
a. Compromiso respiratorio (por ejemplo, disnea, sibilancias, estridor, disminución del PEF, hipoxemia)
b. Disminución de la PA o síntomas asociados de disfunción orgánica (por ejemplo, hipotonía, síncope, incontinencia)
2. Aparición rápida (de minutos a algunas horas) de dos o más de los siguientes síntomas tras la exposición a un alérgeno potencial para ese paciente:
a. Afectación de piel y/o mucosas
b. Compromiso respiratorio
c. Disminución de la PA o síntomas asociados de disfunción orgánica
d. Síntomas gastrointestinales persistentes (por ejemplo, dolor abdominal cólico, vómitos)
3. Disminución de la PA en minutos o algunas horas tras la exposición a un alérgeno conocido para ese paciente:
a. Lactantes y niños: PA baja o descenso superior al 30% de la PA sistólica
b. Adultos: PA sistólica inferior a 90mm Hg o descenso superior al 30% sobre la basal

PA: presión arterial; PEF: pico flujo espiratorio. PA sistólica baja en la infancia: menor de 70mm Hg de 1 mes a 1 año, menor de [70mm Hg+(2 x edad)] de uno a 10 años, y menor de 90mm Hg de 11 a 17 años.

total de 181 reacciones.[12] Es importante considerar riesgo-beneficio cuando se administra la triple viral, específicamente la porción de sarampión, que es la causante de la reacción anafiláctica. Estadísticamente uno de cada 10.000 infectados por sarampión muere.

A finales de los setenta, la Organización Mundial de la Salud (OMS) confirmaba más de 2,8 millones de muertes anuales por sarampión. Al iniciar las campañas de vacunación global, el número de muertos confirmados descendió a 158.000 por año. En España, en el 2004 solo se detectaron 2 casos de sarampión y en el 2011, a consecuencia de la caída de la vacunación más de 3.000, incluso con resultados de muerte. Pero los riesgos del sarampión van más allá, de hecho una de cada mil personas afectadas por sarampión desarrollará encefalitis, y a un tercio les dejará graves secuelas intelectuales. Curiosamente el sarampión, o la meningitis producen un efecto neuroinflamatorio que puede tener todo tipo de consecuencias desastrosas, pero nunca se le ha relacionado con autismo.[13]

La vacuna SPR contiene virus atenuados de sarampión, rubéola y parotiditis. En México se recomiendan dos dosis. En este caso, la reacción severa se presentó en la segunda aplicación, por ello, de acuerdo a los lineamientos de la Academia Americana de Pediatría (AAP),[14] cuando se tiene duda de que un cuadro anafiláctico se presente en reactivación es mejor aplicar adrenalina; es conveniente, así mismo, aplicar de más que de menos, pues estos cuadros pueden rápidamente progresar hasta considerarse altamente mortales.

En este caso se tuvo una buena respuesta, aunado al uso de esteroides parenterales que tienen una acción tardía (más de 2 horas). Los eventos adversos graves reportados son poco frecuentes. Al revisar la literatura mexicana, los casos mortales y severos documentados han sido a otros biológicos (23 valente y BCG esta última en un paciente con inmunodeficiencia congénita), sin embargo, se concluyó que en el caso de niños con antecedentes familiares de inmunodeficiencia, se debe posponer la vacunación con BCG hasta determinar su estado inmunológico.

Debido a que las complicaciones graves asociadas a la vacunación con BCG son en extremo raras, este riesgo es superado por la ventaja de prevenir las formas

graves de la enfermedad tuberculosa, fundamentalmente en países donde la tuberculosis es endémica.[15] En cuanto al tiempo de aparición de las reacciones secundarias a los biológicos, las más graves comienzan en los primeros 10 minutos; la anafilaxia es la reacción mortal en potencia si no se maneja oportunamente con adrenalina y reanimación cardiopulmonar avanzada.[16]

La alergia al huevo es una de las alergias alimentarias más frecuentes durante la niñez, junto con la alergia a la leche de vaca. Se estima que entre 1,3 y 1,5% de los niños, y el 0,2% de adultos son alérgicos al huevo.[17] La vacuna triple viral ha sido asociada con diversas efectos adversos, que incluyen crisis convulsivas febriles, fiebre, púrpura trombocitopénica, anafilaxia y, posiblemente, artritis/artralgia.[18] El presente caso presentó la mayoría de estos efectos adversos. Lo raro es que se ha demostrado que la vacuna es segura y eficaz, y las reacciones anafilácticas son aisladas, con una tasa de 1.5-1.8 eventos por 1 millón de dosis.

Si bien se ha informado que la vacuna triple viral es segura para los pacientes con alergia al huevo, algunos tuvieron anafilaxia después de su administración. Se ha analizado la administración de vacunas que contienen huevo, a pacientes con alergia a este alimento, y se corroboró que es segura. Actualmente la recomendación aceptada es que la vacuna debe administrarse bajo supervisión médica, no obstante, algunos pacientes tienen anafilaxia después de recibirla, aunque se piensa que esta reacción se puede deber a otros componentes de la vacuna, como a una gelatina que se utiliza como estabilizador. Dentro de los diversos efectos adversos reportados, se ha asociado la fiebre y crisis convulsivas entre 7 a 10 días posteriores a la vacunación, con púrpura trombocitopénica y ataxia entre los días 14 a 28 posteriores a la vacunación.[17-19]

La recomendación aceptada en la actualidad es que la vacuna triple viral debe administrarse en una sola dosis y bajo supervisión médica en los pacientes con alergia al huevo. Si bien se ha informado que la vacuna es segura para estos pacientes, algunos tuvieron anafilaxia. En general, la anafilaxia después de una vacunación previa se considera una contraindicación. La administración satisfactoria de la vacuna mediante el incremento gradual de la dosis a una paciente que tuvo anafilaxia después de una vacunación previa, para ello se realizaron pruebas intraepidérmicas e intradérmicas con la solución de la vacuna; el resultado de la prueba intradérmica fue positivo, por consiguiente, se administró la vacuna en cinco dosis en total. No se observaron inconvenientes después de la vacunación. Podría ocurrir anafilaxia después de la administración del biológico en los pacientes con alergia al huevo, como en nuestro paciente. Por lo tanto, la vacuna debe administrarse en un centro donde sea posible tratar la anafilaxia y donde los pacientes puedan permanecer bajo observación después de recibirla. Si se produce anafilaxia, la provocación gradual podría ser una opción para la administración de dosis futuras, se destaca que la vacuna podría administrarse en dosis divididas sin que se produzca una reacción, incluso en los pacientes con anafilaxia después de la vacunación.[20]

En cuanto al tratamiento de cualquier reacción anafiláctica como piedra angular se considera a la adrenalina, que es el fármaco más eficaz. Es capaz de prevenir o revertir el broncospasmo y el colapso cardiovascular. Debe administrarse de forma precoz, ya que mejora la supervivencia. Presenta un inicio de acción rápido y una vida media corta con un estrecho margen terapéutico-tóxico.[21,22] Sus mecanismos de acción son: aumentar la vasoconstricción y resistencia vascular periférica, inótropo y cronotropo positivo, disminuir el edema mucoso, broncodilatación, así como disminuir la liberación de mediadores de inflamación de mastocitos y basófilos. Sus efectos adversos leves son frecuentes y transitorios (pueden aparecer con dosis terapéuticas): inquietud, mareos, cefalea, palpitaciones, palidez y temblor.[23] La vía intramuscular (IM) es la de elección para administrar la adrenalina en el tratamiento inicial de la anafilaxia en cualquier situación. Se obtienen así unas concentraciones plasmáticas más rápidas y elevadas que la vía subcutánea. Presenta un mayor margen de seguridad que la adminis-

tración intravenosa (IV). El mejor sitio de administración es en la cara anterolateral del muslo. La vía IV solo debe ser aplicada por personal médico experimentado, en medio hospitalario y con estrecha monitorización cardíaca. Presenta un mayor riesgo de efectos adversos graves (taquiarritmias, isquemia miocárdica). Está indicada en pacientes que no responden a la inyección IM repetida de adrenalina y reposición de volumen, hipotensión grave refractaria y/o síntomas de shock. En los niños menores de 10 kg, se mantienen las indicaciones de la recomendación de 1998. Cada ampolleta de adrenalina contiene una concentración de 1 mg/ml. La dosis correcta por kilogramo de peso es de 0,01 mg/kg. También se puede diluir 1/10 y usar una dosis de 0.1 ml por cada kilogramo de peso, lo que hace que la dosificación sea más fácilmente calculada y manejada para su administración.[24] Se debe administrar oxígeno de forma precoz, manteniendo una Sat O2>95%, utilizando para ello mascarillas tipo Venturi a alto flujo (FIO2 50-100%, 10-15 l/min) para evitar el colapso de la vía aérea.

Todos los pacientes con reacción anafiláctica requieren la administración de fluidos de forma precoz debido al incremento de la permeabilidad vascular y la gran extravasación de plasma al espacio intersticial. Ante la persistencia de hipotensión tras la administración de adrenalina se asumirá que existe una depleción intravascular, debiéndose reponer volumen enérgicamente antes de repetir la dosis de adrenalina. La solución salina isotónica es de elección al inicio de la reposición. Fluidos: en los primeros instantes de una reacción anafiláctica, debido al incremento de la permeabilidad vascular y a la importante extravasación de plasma al espacio extravascular, debe canalizarse una vía venosa para poder infundir cantidades importantes de fluidos. Si tras la administración de adrenalina se objetiva hipotensión, se procederá a administrar un bolo de cristaloides, como suero salino fisiológico en dosis de 20 ml/kg a pasar en 10-20 minutos, que puede repetirse, si fuera preciso, hasta un máximo de 60 ml/kg. Si la tensión no mejora a pesar de estas medidas de expansión, se debe administrar una nueva dosis de adrenalina y soporte inotrópico con dopamina o noradrenalina.[25]

Cuadro 2. Criterios de gravedad[25]

	Leve	Moderada	Grave
Cutáneo	Aparición súbita de picor de ojos y nariz Prurito generalizado Eritema Urticaria Angioedema	Igual	Igual
Digestivo	Prurito oral Edema labial Náuseas o vómitos Dolor abdominal leve	Alguno de los anteriores Diarrea Dolor abdominal cólico Vómitos recurrentes	Alguno de los anteriores Pérdida control intestinal
Respiratorio	Rinitis Prurito faríngeo Opresión torácica Sibilancias leves	Alguno de los anteriores **Disfonía, tos perruna Disnea Sibilancias moderadas**	Alguno de los anteriores Saturación O2 <92 **Cianosis** **Paro respiratorio**
Cardiovascular	Taquicardia (aumento de 15 ppm)	Taquicardia (aumento de 15 ppm)	**Hipotensión y colapso, arritmia, bradicardia,** **Paro cardiaco**
Neurológico	Cambio en el nivel de actividad Ansiedad	Mareo Sensación de muerte inminente	Confusión Pérdida de conciencia

La gravedad se basará en el sistema más afectado. Los síntomas y signos en negrita obligan a utilizar adrenalina.

Los antihistamínicos (anti-H1) constituyen la segunda línea de tratamiento de una reacción anafiláctica. Aunque son escasos los datos que demuestren su eficacia en la anafilaxia, son lógicas las razones para su utilización, ya que pueden contribuir a tratar algunas acciones de la histamina. Su utilización aislada es insuficiente como tratamiento de una anafilaxia.[26] Los corticosteroides pueden ser útiles para prevenir o acortar reacciones prolongadas. En el caso de asma asociada, el tratamiento precoz con corticosteroides es beneficioso tanto en adultos como en niños. No hay evidencia sobre la dosis óptima de hidrocortisona para tratamiento de anafilaxia.[27]

CONCLUSIÓN

Las reacciones secundarias graves a la aplicación de la VTV son infrecuentes, pero siempre se requiere ante la aplicación de cualquier biológico, las precauciones estándar de conservación, transporte y técnica de aplicación. Así como tener cierta precaución en los sitios de vacunación para observar efectos inmediatos de la misma (estos pueden ocurrir dentro de los primeros minutos de su aplicación), además, contar con fármacos de esquema básico ante una eventualidad (adrenalina, hidrocortisona, antihistamínicos). Finalmente una forma de desensibilizar a pacientes en zona de riesgo para adquirir sarampión es realizar el esquema de desensibilización referido en el cuadro 3.

Cuadro 3. Esquema de Desensibilización a la VTV [28]

Administrar la vacuna de manera gradual. Se administra el total de los 0,5 ml de la vacuna en dosis de 0,01 ml, 0,04 ml, 0,10 ml, 0,15 ml y 0,20 ml cada 20 minutos.

REFERENCIAS

1. Kwong KY, Maalouf N, Jones CA. Urticaria and angiodemea pathophysiology, diagnosis and treatment Pediatr Ann 1998; 27: 719-24.

2. Johansson GS, T. Bieber T, Dahl R, Friedmann SP, Lanier QB, Lockey RF. A revised nomenclature for allergy for global use: Report of the Nomenclature Review Committee of World Allergy Organization J. Allergy Clin Immunol. 2004; 113: 832-6.

3. Panesar SS, Javad S, de Silva D, Nwaru BI, Hickstein L, Muraro A, et al. The epidemiology of anaphylaxis in Europe: a systematic review. Allergy. 2013; 68:1353–61.

4. Wood RA, Camargo CA, Lieberman P, Sampson HA, Schwartz LB, Zitt M, et al. Anaphylaxis in America: the prevalence and characteristics of anaphylaxis in the United States. J Allergy Clin Immunol. 2014; 133: 461–7.

5. Decker WW, Campbell RL, Manivannan V. The etiology and incidence of anaphylaxis in Rochester, Minnesota A. report from the Rochester Epidemiology Project J Allergy Clin Inmunol 2008; 122: 280-4.

6. Kagy L, Blaiss MS. Anaphylaxis in children Pediatr Ann 1998; 27: 727-34.

7. Mejía EM, Suárez JT, Arreola A, Alonso D, Estrada A, Zamora CA. Y cols. Neumonitis por hipersensibilidad Neumología y Cirugía de Tórax 2007; 66(3): 115-23.

8. Muraro A, Roberts G, Clark A, Eigenmann AP, Halken S, Lack G. The management of anaphylaxis in childhood: position paper of the European Academy of Allergology and Clinical Immunology Allergy. 2007; 62: 857-71.

9. Cardona DV. Guía de actuación en anafilaxia Guideline for the management of anaphylaxis Grupo de trabajo de la Guía GALAXIA de actuación en anafilaxia ◊ Med Clin 2011; 136: 349-55 - DOI: 10.1016/j.medcli.2010.10.003

10. Sampson A, Muñoz FA, Campbell LR, Adkinson JrFN, Bock AS, Branum A. Second symposium on the definition and management of anaphylaxis: summary report--Second National Institute of Allergy and Infectious Disease/Food Allergy and Anaphylaxis Network symposium J Allergy Clin Immunol. 2006; 117: 391-397.

11. Echeverría ZL, del Olmo MR, Santana RC. Anafilaxia en Pediatría. Protoc Diagn Ter Pediatr. 2013; 1: 63-80.

12. Pérez VS, Gutiérrez GM, Rodríguez GM, Díez DJ, Puig BJ, Gomar FJ, Alguacil RC. Sospecha de reacciones adversas a la vacuna triple vírica notificadas al Centro de Farmacovigilancia de la Comunidad Valenciana An Pediatr (Barc). 2013;78(5):297---302.

13. https://autismodiario.org/2013/05/14/autismo-vacunas-neuroinflamacion-toxicos-y-aspectos-relacionados/

14. https://www.healthychildren.org/English/health-issues/injuries-emergencies/Pages/How-to-Use-an-Epinephrine-Auto-Injector.aspx

15. Macías PM, López CE, Cardoso HG, Barrón PR. Enfermedad diseminada fatal por vacuna BCG en un paciente con inmunodeficiencia combinada severa Acta Ped. Mex. 2006; 27(3): 145-50.

16. American Academy of Pediatrics Anafilaxia Medicina de emergencias pediátricas quinta edición al español. USA. 2015.p. 56-8.

17. Guía técnica Vacunación del niño alérgico Asturias España 2011-Klein NP, Lewis E, Fireman B, et al. Safety of Measles-containing vaccines in 1-year-old Children. Pediatrics 2015;135(2):e321-e329.

19. Mei ST, Ewe JT, Chee PH, et al. Measles-Mumps-Rubella vaccine for children with egg allergy: Is admission for inpatient vaccination necesary? Med J Malasya 2016;71(4):157-60.

20. Tuncela T , Sancaklib O, Ozdogrub E. Administración satisfactoria de la vacuna triple viral mediante una prueba de provocación gradual en una paciente con anafilaxia después de una vacunación previa Arch Argent Pediatr 2017;115(2):e89-e91 / e89

21. Sheikh A, Shehata YA, Brown SG, Simons FE. Adrenaline for the treatment of anaphylaxis: cochrane systematic review. Allergy 2009;64(2):204-12.

22. Simons EF. First-aid treatment of anaphylaxis to food: Focus on epinephrine J Allergy Clin Immunol. 2004; 113: 837.

23. Brown AS. Cardiovascular aspects of anaphylaxis: implications for treatment and diagnosis Curr Opin Allergy Clin Immunol. 2005; 5: 359.

24. Actualización en las recomendaciones del tratamiento del choque anafiláctico: novedades sobre el uso de adrenalina Arch Argent Pediatr 2015;113(1): 81-7.

25. Echeverría Zudaire LA, del Olmo de la Lama MR, Santana Rodríguez C. Anafilaxia en Pediatría. Protoc Diagn Ter Pediatr. 2013;1:63-80.

26. Sheikh A, Broek TV, Brown GS, Simons FE. H(1)-antihistamines for the treatment of anaphylaxis: Cochrane systematic review Allergy 2007; 62: 830-7.

27. Rowe HB, C. Spooner C, Ducharme MF, Bretzlaff AJ, Bota WG Early emergency department treatment of acute asthma with systemic corticosteroids Cochrane Database Syst Rev. 2001; 1: CD002178.

Molusco Contagioso en niños: nuevo tratamiento tópico con base en dimetilsulfóxido combinado con yodopovidona

Roberto Rodríguez-García[1]
Roberto Rodríguez-Silva[2]

RESUMEN

Molusco Contagioso (MC) es una enfermedad de la piel, infecciosa y viral, causada por un *poxvirus*. Aunque se han usado múltiples tratamientos contra esta infección con resultados contradictorios, se ha implementado uno nuevo de aplicación tópica, cuyos efectos han sido prometedores: dimetilsulfóxido, combinado con yodopovidona. Se presenta el caso clínico de un niño de 14 meses de edad, quien presentó lesiones por MC posteriores a la aplicación tópica de esteroides, en la región inguinal bilateral. Para tratarlo, se aplicó una solución química de dimetilsulfóxido combinado con yodopovidona, las lesiones remitieron en tres semanas. La combinación de dimetilsulfóxido con yodopovidona de aplicación tópica en el tratamiento de MC en este caso, fue exitosa.

Palabras clave: molusco contagioso, dimetilsulfóxido, yodopovidona.

ABSTRACT

Molluscum contagiosum is a viral infectious disease of the skin caused by a poxvirus. Multiple treatments have been used for this infection with conflicting results. A new combination of topical application has been used with promising results, combined dimethylsulfoxide with povidone iodine.
We report the case of a 14-month-old boy who presented MC lesions after the topical application of steroids in the bilateral inguinal region. To treat it, a chemical solution of dimethylsulfoxide combined with iodopovidone was applied, lesions remitted in three weeks. The combination of dimethyl sulfoxide and topically applied iodopovidone in the treatment of MC in this case was successful.

Keywords: Molluscum contagiosum, dimethylsulfoxide, povidone iodine.

Fecha de recepción: 16/06/2017
Fecha de aceptación: 12/09/2017

1 Socio titular en la Academia Mexicana de Pediatría (ACAMEXPED), Minatitlán, Veracruz, México.
2 Médico Cirujano en el Servicio Privado, Minatitlán, Veracruz, México.

Correspondencia: Calle Managua, # 55, Col. Nueva Mina, CP 96734, Minatitlán, Veracruz. Teléfono: 922 227 0061. Correo electrónico: rorogapediatr@hotmail.com

INTRODUCCIÓN

Molusco Contagioso (MC) es una enfermedad infecciosa, causada por el virus del MC, un *poxvirus*. La infección provoca lesiones dérmicas en forma de pápulas firmes, sésiles, aperladas o blanquecinas, umbilicadas en su centro; éstas son pequeñas, de 1 a 3 mm de diámetro, y pueden tener un halo eritematoso alrededor, además de ser asintomáticas. Dichas lesiones aparecen solas o múltiples en cualquier parte de la piel.[1,2]

Las lesiones del MC pueden permanecer en la zona afectada durante meses, antes de desaparecer si no se administra tratamiento.[1-3] Empero, en algunos niños o pacientes inmunocomprometidos puede causar un sinnúmero de lesiones que requiere ser atendido.[1-3] La prevalencia de MC es de aproximadamente 5% a 8% en la consulta pediátrica dermatológica,[4,5] y afecta con mayor frecuencia a preescolares y escolares.[6] En adultos es más común encontrar MC en el área genital, en cuyo caso es considerada como enfermedad de transmisión sexual.[7]

La diseminación de MC puede favorecerse por la xerosis, el prurito constante (genera rascado y autoinoculación de lesiones), la colonización cutánea por *Estaphilococcus aereus*, la disminución de la inmunidad celular en alguna área de la piel, administración de corticoides y calcineurina tópicos.[8]

El tratamiento del MC no se administra de manera sencilla, a pesar de sus múltiples presentaciones: hidróxido de potasio a 10% y 15%,[9] Imiquimod crema a 5%,[10] curetaje, crioterapia, electrofulguración, cantaridina, retinoides, nitrato de plata, ácido salicílico, fenoles, óxido nítrico, cimetidina, y difenciprona,[11,12] entre otros;[13,14] de igual forma, no se erradica tan fácilmente, por lo cual se siguen buscando opciones efectivas. Recientemente, se ha presentado un nuevo tratamiento tópico con dimetilsulfóxido combinado con yodopovidona para MC.[15]

El objetivo de este informe es dar a conocer el caso clínico de un niño de 14 meses de edad, quien tenía múltiples lesiones ocasionadas por MC. Tuvo una respuesta rápida al tratamiento tópico con dimetilsulfóxido combinado con yodopovidona.

CASO CLÍNICO

El caso se refiere a un niño de 14 meses de edad, producto de la segunda gestación, obtenido por cesárea; su peso al nacer fue de 2,700 g, sin datos de asfixia o ictericia neonatal. Fue alimentado con leche artificial, inició la ablactación a los 4 meses de edad. Su esquema de vacunación está completo para su edad, con crecimiento y desarrollo normales. No obstante, a los tres meses de edad tuvo una estomatitis moniliásica que cedió con tratamiento tópico. Ha sufrido cuadros diarreicos ocasionales por intolerancia a la lactosa, de ahí que su alimentación actual tenga su base en leche sin lactosa. Asimismo, ha presentado dermatitis en el área del pañal. Para tratarla se ha requerido clotrimazol con dexametazona y, en ocasiones, lidocaína con hidrocortisona con lo que ha cedido el problema.

El padecimiento actual inició 15 días previos a su revisión, cuando el paciente tuvo enrojecimiento en las ingles. Para combatir el malestar, la madre le aplicó clotrimazol con dexametazona y lidocaína con hidrocortisona tres o cuatro veces al día, sin embargo, las lesiones continuaban y, además, empeoraban. Cuando la madre se percató de que no sanaban, trajo al niño para su revisión.

La exploración física registró al paciente con peso de 10.1 kg, talla 80 cm, temperatura de 36.6º C, en la región inguinal, en una área de aproximadamente de 3-4 cm de diámetro confluían cerca de 60-70 pápulas, de color blanco, con un halo eritematoso de 1-3 mm de diámetro, algunas umbilicadas (veáse figura 1).

Se inició tratamiento tópico aplicado con un hisopo, tres veces al día, de una combinación de dimetilsulfóxido diluido a 50% con agua bidestilada, en combinación a partes iguales con yodopovidona a 1%. A la semana de haber administrado el tratamiento, las lesiones habían disminuido a menos de un tercio del total; se habían hecho más pequeñas y su morfología era totalmente

diferente (veáse figura 2). A las dos semanas de tratamiento, todas las lesiones habían desaparecido, solo se observaba una zona oscura que podría deberse al color de la yodopovidona (veáse figura 3). A las tres semanas de tratamiento, todas las lesiones habían desaparecido y la piel se veía totalmente sana (veáse figura 4). No hubo efectos secundarios en el área de aplicación de la solución.

Se le realizó una biometría hemática, cuyos resultados fueron normales, en tanto la prueba de laboratorio para el Virus de la Inmunodeficiencia Humana (VIH) fue negativa.

Figura 1. Múltiples lesiones de 1 a 3 mm de diámetro, blanquecinas, algunas umbilicadas y con un halo eritematoso.

Figura 2. A los 7 días de tratamiento, las lesiones han disminuido en número y tamaño y se observan pequeñas pápulas en una zona eritematosa.

Figura 3. A los 14 días de tratamiento, las lesiones prácticamente han desaparecido.

Figura 4. A los 21 días de tratamiento, la piel se observa totalmente sana.

DISCUSIÓN

La combinación de dimetilsulfóxido con yodopovidona de aplicación tópica, resultó en un excelente tratamiento de erradicación del MC en el caso descrito. Recientemente, se publicó el primer caso clínico de una mujer adolescente de 16 años de edad, con una dermatosis en muslo derecho que se extendió a la rodilla ipsilateral y al muslo izquierdo, por lo cual se trató con antibiótico y esteroides tópicos. Después de dos semanas de tratamiento con malos resultados, se le realizó el diagnóstico de MC; tenía 75 lesiones que desaparecieron en seis semanas, con la aplicación tópica, dos veces al día, de dimetilsulfóxido combinado con yodopovidona.[15] Este caso presenta mucha similitud con el nuestro,[15] a quien también se le aplicó antibiótico y esteroides tópicos antes de hacer el diagnóstico definitivo de MC. Dado

que presentaba entre 60 y 70 lesiones de MC en la región inguinal bilateral, se administró en forma tópica, tres veces al día, dimetilsulfóxido combinado con yodopovidona, y las lesiones desaparecieron en tres semanas.

Existen usos terapéuticos que han sido practicados por los mismos investigadores,[15] con dimetilsulfóxido combinado con yodopovidona, en otras enfermedades con resultados exitosos. Recientemente, se han publicado blefaroconjuntivitis rosácea,[16] onicomicosis,[17] verrugas vulgares,[18] paroniquia secundaria a quimioterapia.[19]

La piel representa una barrera notablemente eficaz contra las infecciones microbianas. Cuando se produce una disrupción en su superficie, como en el caso de aplicación tópica de esteroides, puede haber disminución de los mecanismos de defensa propios de la piel, y ésta verse invadida por gérmenes oportunistas,[15,20] como sucedió en el presente caso: al niño se le aplicaron esteroides tópicos por una supuesta "rozadura" y, de forma secundaria, la piel fue invadida por el virus de MC.

Desde mediados del siglo pasado se han usado sustancias químicas, aplicadas sobre la piel, con el fin de evitar o curar las infecciones.[21] Los antisépticos y los desinfectantes tienen un papel importante en el campo de la dermatología, son una opción en la prevención y el control de las infecciones.[21]

Descubierto por Saytzett en 1866, el dimetilsulfóxido (DMSO), es un líquido inorgánico e incoloro que se obtiene como subproducto de la pulpa de madera en la producción de papel. Se usó como solvente orgánico a partir de la década de 1940, y como criopreservante a partir de 1961.[21-24] Es aprótico y altamente dipolar, en relación con la separación de cargas entre el oxígeno y el azufre, por ello, es miscible tanto con agua como con solventes orgánicos.[21-23] Puede formar complejos en sistemas biológicos con cationes metálicos, biomoléculas (hormonas, enzimas, eicosanoides) y drogas, al asociarse con pares de electrones no compartidos con aminas, alcoholes, esteres y ácidos.[23]

El DMSO es utilizado en medicina por sus propiedades analgésicas y antiinflamatorias, como antiagregante plaquetario y para promover la cicatrización de las úlceras diabéticas, úlceras por hipotermia, y en artritis. Atraviesa con premura la epidermis y las membranas celulares sin ocasionarles daño, por lo tanto, sirve como acarreador de drogas a través de dichas barreras.[21-24] El DMSO de aplicación tópica puede liberar histamina en la piel y ocasionar como reacción adversa, dermatitis de contacto.[21,24]

La tintura de yodo fue utilizada en 1839. A pesar del actual y amplio uso de los antimicrobianos, no se ha eliminado el uso de los antisépticos ni desinfectantes, al contrario, se ha perfeccionado las fórmulas de aquellas sustancias químicas como el yodo y algunos otros. Los antisépticos son biocidas o sustancias químicas que se aplican sobre los tejidos vivos, con la finalidad de destruir o inhibir el crecimiento de microrganismos patógenos. El mecanismo de acción de los antisépticos depende de tres elementos básicos: 1) capacidad de coagular y precipitar proteínas; 2) alterar las características de permeabilidad celular; y 3) toxicidad o envenenamiento de los sistemas enzimáticos.[21]

Las preparaciones de yodo se utilizan de manera común en todas las especialidades médicas para efectuar la antisepsia de la piel antes de realizar inyecciones, procedimientos invasivos y cirugía.[25] El yodo tiene una poderosa actividad germicida, ataca bacterias, esporas, hongos, virus, protozoos. Disminuye los requerimientos de oxígeno de los microorganismos aerobios, e interfiere la cadena respiratoria por bloqueo del transporte de electrones a través de reacciones electrolíticas con enzimas.[21]

La yodopovidona, compuesta de yodo y polivinil-pirrolidona, fue introducida en 1960, con el objetivo primario de prevenir los efectos tóxicos del yodo. Actúa por liberación lenta de yodo y causa oxidación tóxica, además de reacciones de sustitución en el interior del microorganismo.[21] La yodopovidona es eficaz como agente bactericida en las infecciones de la piel y no tiene resis-

tencia bacteriana conocida.[25] Las reacciones adversas al uso de yodopovidona son bajas, aunque hay reportes de dermatitis por contacto y acidosis metabólica con el uso prolongado de ella. Adicionalmente, ha sido considerada citotóxica y deletérea en la curación de heridas.[21,25]

En conclusión podemos considerar que la aplicación tópica de una combinación de dimetilsulfóxido con yodopovidona es una buena opción para erradicar el MC y es más económico que otros tratamientos. En dicho contexto, se deben realizar ensayos clínicos para determinar su eficacia real y las reacciones secundarias a esta combinación de sustancias químicas, conocidas desde hace años.

REFERENCIAS

1. McCollum AM, Holman RC, Hughes CM, et al. Molluscum contagiosum in a pediatric American Indian population: incidence y risk factors. PLoS ONE. 2014; 9: e103419. doi: 10.1371/journal.pone.103419.

2. Zhuang K, Xu F, Ran Y, Lama J. Atypical Infantile genital Molluscum Contagiosum. An Bras Dermatol. 2015; 90: 403-5.

3. Guan H, Nuth M, Zhukovskaya N, et al. A novel target and approach for identifying antivirals against Molluscum Contagiosum virus. Antimicrob Agents Chemother. 2014; 58: 7383-9.

4. Jawade S, Chugh V, Gohil S, Mistry A, Umrigar D. A clinico-etiological study of dermatoses in pediatric age group in tertiary health care center in South Gujarat region. Indian J Dermatol. 2015; 60: 635. doi: 10.4103/0019-5154.169147.

5. Casanova JM, Sanmartín V, Soria X, Baradad M, Martí RM, Font A. Dermatosis infantiles en la consulta de dermatología de un hospital general universitario en España. Actas Dermosifiliogr. 2008; 99: 111-8.

6. Roye R, Meléndez M, Ruiz G, Gamboa A, Morantes J. Enfermedades dermatológicas en la edad pediátrica. Dermatol Venez. 2006; 44: 12-16.

7. Pérez MMA, Cano RE, Sánchez OMT, Castro LE, Jiménez BF, Hueso MC. Factores de riesgo relacionados con las infecciones de transmisión sexual. Rev Esp Sal Púb. 2017; 91: 201701012.

8. Monteagudo B, Cabanillas M, Acevedo A, et al. Molusco contagioso: estudio descriptivo. An Pediatr (Barc). 2010; 72: 139-42.

9. Marsal JR, Cruz I, Teixido C, et al. Efficacy and tolerance of the topical application of potassium hydroxide (10% and 15%) in the treatment of Molluscum Contagiosum: randomized clinical trial; research protocol. BMC Infect Dis. 2011; 11: 278. doi: 10.1186/1471-2334-11-278.

10. Chathra N, Sukumar D, Bhat R, et al. A comparative study of 10% KHO solution and 5% imiquimod cream for the treatment of Molluscum Contagiosum in the pediatric age group. Indian Dermatol Online J. 2015: 6: 75-80.

11. Coloe Dosal J, Stewart PW, Lin JA, Williams CS, Morrell DS. Cantharidin for the treatment of Molluscum Contagiosum: A prospective, double blinded, placebo-controlled trial. Pediatr Dermatol. 2014; 31: 440-49.

12. Chularojanamontri L, Tuchinda P, Kulthanan K, Manuskiatti W. Generalized molluscum contagiosum in an HIV patient treated with diphencyprone. J Dermatol Case Rep. 2010; 4: 60-2.

13. Loyo ME, Zapata G, Santana G. Molusco contagioso: evaluación de diversas modalidades terapéuticas. Dermatol Venez. 2003: 41: 25-8.

14. Afsar FS, Erkan CD, Karaca S. Clinical practice trends in cryosurgery: a retrospective study of cutaneous lesions. Postep Derm Alergol. 2015; 32: 88-93.

15. Capriotti K, Stewart K, Pelletier J, Capriotti J. Molluscum Contagiosum viral infection treated with a dilute povidone-iodine/dimethylsulfoxide preparation. Dermatol Ther. 2016; 6: 101-103.

16. Pelletier JS, Stewart KP, Capriotti K, Capriotti JA. Rosacea blepharoconjunctivitis treated with a novel preparation of dilute povidone iodine and dimethylsulfoxide: a case report and review of de literature. Ophthalmol Ther. 2015; 4: 143-50.

17. Capriotti K, Capriotti JA. Onychomycosis treated with dilute povidone-iodine/ dimethyl sulfoxide preparation. Int Med Case Rev J. 2015; 8: 231-33.

18. Capriotti K, Stewart KP, Pelletier JS, Capriotti J. A novel topical 2% povidone-iodine solution for the treatment of common warts: a randomized, double-blind, vehicle-controlled trial. Dermatol Ther. 2015; 5: 247-52.

19. Capriotti K, Capriotti J. Chemotherapy-associated paronychia treated with a dilute povidone-iodine/dimethylsulfoxide preparation. Clin Cosmet Investig Dermatol. 2015; 8: 489-91.

20. Lázaro GA, García FM. Corticosteroides tópicos. Inf Ter Sist Nac Salud. 2010; 34: 83-8.

21. Sánchez SL, Sáenz AE. Antisépticos y desinfectantes. Dermatol Peru. 2005; 15: 82-103.

22. Capriotti K, Capriotti JA. Dimethyl sulfoxide: history, chemistry, and clinical utility in dermatology. J Clin Aesthet Dermatol. 2012; 5: 24-26.

23. García J. Efecto del dimetilsulfóxido en la respuesta quimioluminiscente y el consumo de oxígeno de neutrófilos humanos activados. Rev Costarric Cienc Med. 2001; 22: 17-32.

24. Alamar R, Olaya V. Dermatitis de contacto por dimetil sulfóxido. Enferm Dermatol. 2012; 16: 42-44.

25. Capriotti K, Capriotti JA. Topical iodophor preparations: chemistry, microbiology, and clinical utility. Dermatol Online J. 2012; 18: 1.

Tumor Miofibroblástico Inflamatorio (TMI) de pulmón en un niño de 10 años con hipergammaglobulinemia y plaquetosis reactiva. A propósito de un caso

Edith de María Blásquez Azúa[1]
Homero Rendón García[2]
Diana Gutiérrez de la Vega[3]
Jorge Cruz[4]

RESUMEN

El Tumor Miofibroblástico Inflamatorio (TMI), antiguamente llamado por Brunn "pseudotumor inflamatorio", es una neoplasia, rara, comúnmente asintomática y por tanto, difícil de diagnosticar, con características de malignidad intermedia. Ha sido descrita histológicamente como la proliferación de miofibroblastos con inflamación de células plasmáticas, linfocitos y eosinófilos. Por lo común, se localiza en partes blandas y vísceras de niños y adultos jóvenes, además, es uno de los tumores benignos más frecuentes en infantes.[14] A pesar de ser benigno, tiene un comportamiento invasivo, con posibilidad de metastatizar y su recurrencia es alta si no es diagnosticado oportunamente o resecado por completo. En el presente estudio, se expone el caso de sujeto masculino de 10 años con cuadro de 6 meses de evolución con tos en accesos, disnea progresiva de medianos esfuerzos, hemoptisis y múltiples infecciones de vías respiratorias altas y bajas; fue tratado con varios esquemas antibióticos, broncodilatador y esteroide inhalado sin mejoría. Se diagnosticó tumoración en lóbulo inferior del pulmón izquierdo por medio de angiotomografía y se identificaron además 2 lesiones satélites en lóbulo superior izquierdo, así como un ganglio en la língula que envolvía completamente la arterial del lóbulo inferior, acompañado de paraclínicos con plaquetosis reactiva e hipergammaglobulinemia. Se realizó lobectomía inferior izquierda y toma de biopsia de lesiones satélites de lóbulo superior en una primera intervención quirúrgica, y con tinciones convencionales e inmunohistoquímica se llevó a cabo diagnóstico de TMI. Se realizó una segunda intervención quirúrgica, donde falleció el paciente por trastornos del ritmo cardiaco tipo fibrilación ventricular, que no respondieron a reanimación cardiopulmonar avanzada.

Palabras clave: Tumor Miofibroblástico Inflamatorio (TMI), pulmón, plaquetosis, hipergammaglobulinemia.

Fecha de recepción: 28/08/2017
Fecha de aceptación: 29 /09/2017

1 Residente de tercer año de la especialidad de Pediatría médica del Hospital Infantil del Estado de Sonora (HIES).
2 Oncólogo pediatra y Jefe de Enseñanza de Pediatría médica del HIES.
3 Patóloga adscrita al HIES.
4 Cirujano pediatra adscrito al HIES.

Correspondencia: Dra. Edith de María Blásquez Azúa. Hermosillo, Sonora. Reforma, #355, Col. Ley 57. Teléfono: (481) 1 07 17 82. Correo electrónico: peace_loveeba@hotmail.com

ABSTRACT

The inflammatory myofibroblastic tumor, formerly called by Brunn "Inflammatory Pseudotumor", is a rare neoplasia, commonly asymptomatic and therefore difficult to diagnose, with features of intermediate malignancy described histologically as the proliferation of myofibroblasts with inflammation of plasma cells, lymphocytes and eosinophils. It is more common soft tissues and viscera of children and young adults and is one of the most frequent benign tumors in infants. In spite of being benign, it has an invasive behavior, with the possibility of metastasizing, and its recurrence is high if it is not diagnosed opportunely or completely resected. In the following paperwork is presented a clinical case of a 10-year-old male with a 6-month evolution with cough in accesses, progressive dyspnea of medium effort, hemoptysis and multiple infections of upper and lower respiratory tract, treated with several antibiotic regimens, bronchodilator and inhaled steroid without improvement. Tumor is diagnosed in the lower lobe of the left lung by Angiotomography and 2 satellite lesions are identified in the upper left lobe as well as a ganglion in the lingula completely enveloping the lower lobe artery, accompanied by paraclinics with reactive platelets and hypergammaglobulinemia. Left inferior lobectomy and biopsy of upper lobe satellite lesions were performed in a first surgical procedure, and with conventional staining and immunohistochemistry, a diagnosis of inflammatory myofibroblastic tumor was performed. A second surgical intervention is performed, where the patient dies for heart rhythm disorders such as ventricular fibrillation, which did not respond to advanced cardiopulmonary resuscitation.

Keywords: inflamatory myofibroblastic tumor, lung, thrombocytosis, hypergammaglobulinemia.

INTRODUCCIÓN

Los tumores torácicos en pacientes menores de 15 años por lo común se definen como no neoplásicos (inflamatorio/infeccioso), o bien, malformaciones o tumores primarios de pulmón. Las neoplasias de pulmón más frecuentes en niños son lesiones secundarias y, generalmente, corresponden a metástasis de tumores sólidos malignos extracraneanos.[1]

La topografía del Tumor Miofibroblástico Inflamatorio (TMI), es más común en la edad pediátrica, en pulmón, intestino e incluso estómago, aunque se han descrito casos en hígado con cuadros clínicos inespecíficos, que van desde la pérdida ponderal, hasta oclusión intestinal. Muchos de los pacientes presentan plaquetosis reactiva y anemia por sangrado del tumor. Se presenta en niños y jóvenes, pero se ha descrito un caso en lactantes.[1,4,9] En ocasiones, los pacientes pueden referir síntomas respiratorios como disnea, dolor torácico, tos o hemoptisis en relación con la localización del TMI, pero es asintomático en 50/70% de los casos, y se descubre de forma incidental en una prueba de imagen. El diagnóstico definitivo se obtiene por biopsia de la lesión, aunque se sospecha con cuadro clínico y estudio de imagen (tomografía axial computada con contraste), donde se observan masas de bordes lisos o lobulados bien definidos, con un patrón heterogéneo de realce tras la introducción de contraste y calcificaciones solo en 15%. El tratamiento de primera elección es la resección quirúrgica de las lesiones con un adecuado margen de seguridad.[13] Las complicaciones dependen del sitio de localización del TMI, relacionándose con su proliferación. La forma invasiva de esta entidad es más frecuente en pediatría que en adultos; condiciona afectación tanto del mediastino, como grandes vasos, vía aérea y pared torácica, con una posibilidad de recurrencia local de hasta 35 a 46% si al momento de hacer diagnóstico el tumor excede el parénquima pulmonar.[14]

Las gammapatías son aquel grupo de enfermedades caracterizado por la proliferación de las células que sintetizan las inmunoglobulinas; casi siempre, esto conduce a la aparición de un componente monoclonal. Se asocia tanto a procesos benignos (crioglobulinemia, sarcoidosis, hepatopatías) y malignos como mieloma múltiple, plasmocitoma, linfomas, cáncer de mama, próstata, colon, entre otras.[2]

Presentación de caso

Presentamos a un preadolescente masculino de 10 años de edad, originario y residente de Hermosillo, Sonora, con un cuadro de 6 meses de evolución con tos, en ocasiones en accesos, no emetizante, cianozante, acompañada de disnea progresiva, hasta llegar a medianos esfuerzos. Acudió el día del ingreso por epistaxis y hemoptisis. Previamente había sido tratado con broncodilatadores y esteroide inhalado, así como con múltiples esquemas antibióticos sin mejoría. Se agregó a cuadro clínico, desde 1 mes previo, dolor torácico no especificado. Peso bajo para la edad, alimentación con base en alimentos procesados y embutidos.

En la exploración física solo destacó leve palidez de tegumentos y adenomegalias cervicales derechas, múltiples, sin datos clínicos de malignidad. En la auscultación, resultó hipoventilación basal izquierda con estertores basales bilaterales.

Los exámenes de laboratorio a su ingreso reportaron biometría hemática con anemia microcítica hipocrómica con hemoglobina de 9.9 g/dl, hematocrito de 30.7%, volumen corpuscular medio de 71.7 fl, hemoglobina corpuscular media de 27 pg, con plaquetosis de 944,000 plaquetas; posteriormente, se corroboraron 1,006,000 plaquetas, y leucocitosis de 16,900 a expensas de neutrófilos de 72%, linfocitos de 17.2%, y el resto de celularidad normal. Frotis de sangre periférica reportó serie roja con hipocromía, serie blanca con neutrofilia y plaquetas aumentadas por apreciación. Intradermoreacción de PPD y coccidioidina fueron negativos. En la química sanguínea destacaron unas proteínas normales con una relación albúmina/globulina invertida, así como inmunoglobulina G de 3,114 mg/dL (valores normales 779-1,456 mg/dl) e inmunoglobulina A de 790 (valores normales 12-108 mg/dl). Frotis BAAR en esputo seriado fue negativa. Marcadores tumorales (CE, Ca 125, alfafetoproteína) resultaron negativos. Catecolaminas en orina fueron negativas.

La radiografía de tórax anteroposterior y lateral (consultar figura 1), con imagen radiopaca basal izquierda con calcificación central, de bordes mal definidos. Solicitamos Tomografía axial computarizada de tórax (ver figura 2) con lesión ocupante basal izquierda bien delimitada, en contacto con pared torácica, con presencia de macrocalcificaciones centrales irregulares que no desplazaron estructuras adyacentes. La ventana pulmonar de TAC en fase angiotomográfica (veáse figura 3) reportó

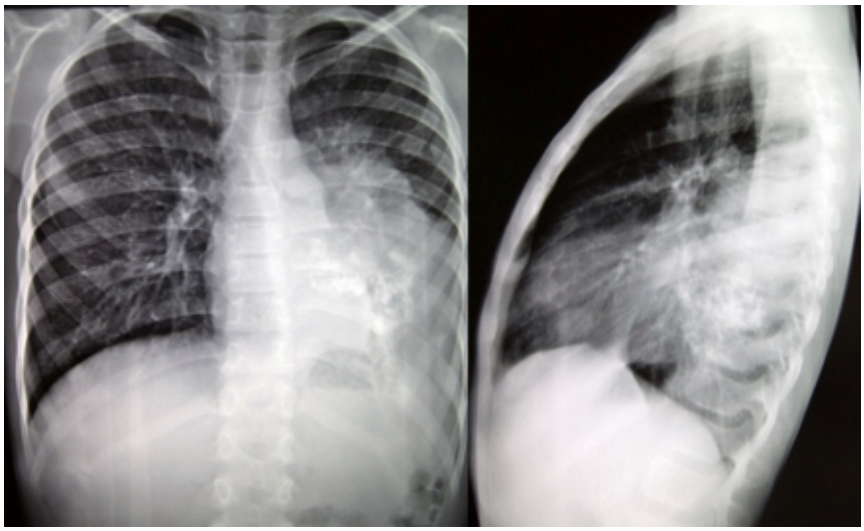

Figura 1. Radiografía AP y lateral de tórax con imagen radiopaca en zona basal izquierda con calcificación central ocupando mediastino posterior. Atrapamiento aéreo.

tumor de hemitórax izquierdo, que ocupaba por completo el lóbulo inferior, con bordes bien delimitados, con reforzamiento heterogéneo en su interior (principalmente periférico), tras la ministración de medio de contraste, con calcificaciones gruesas centrales grandes. En el lóbulo superior se observaron 3 engrosamientos y en la língula, otro nódulo con reforzamiento significativo. Además de ganglio delante de la carina y otro delante de bronquio principal. La tumoración envolvía la arteria del lóbulo inferior y tenía contacto con la pared posterior de la arteria pulmonar izquierda.

Se realizó al paciente una lobectomía inferior izquierda más toma de biopsia en lóbulo superior izquierdo con hallazgos de tumoración dependiente de todo el parénquima pulmonar de lóbulo inferior, de consistencia dura y pétrea, adherido a pared torácica anterior, lateral y posterior, así como lesiones satélites en lóbulo superior izquierdo y en pleura mediastinal del mismo lado (ver figura 4A).

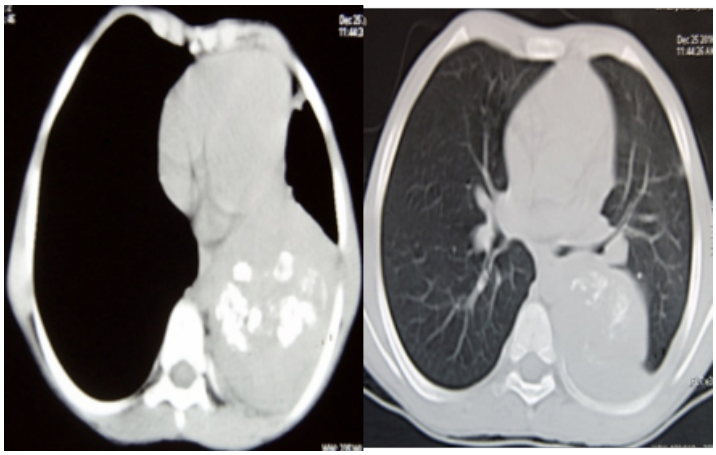

Figura 2. TAC de tórax, se observa gran lesión basal izquierda (flecha), en contacto con la pared torácica con microcalcificaciones centrales irregulares.

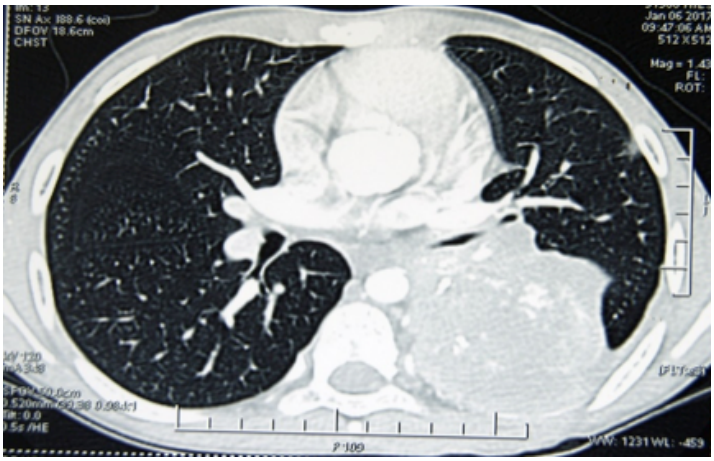

Figura 3. Ventana pulmonar de TAC en fase angiotomográfica: tumoración hemitórax izquierdo de 12.7 x 7.2 x 8.4 cm, ocupando todo el lóbulo inferior, envolviendo su arteria, con conglomerados de calcificaciones de 35 mm con nódulos en lóbulo superior y adenopatía mediastinal (flechas).

Macroscópicamente, se reportó por patología tejido pulmonar de superficie irregular, color café claro, con áreas blanquecinas y multinodular. Biopsia de lesiones satélites con las mismas características macroscópicas. Con tinciones convencionales y de inmunohistoquímica (actina positivo, vimentina positivo, CD45 positivo y S-100 negativo) en la totalidad del tejido pulmonar (veáse figura 5). Se realizó diagnóstico histopatológico de TMI (veáse figura 4B). Paciente salió de quirófano a terapia intensiva, con evolución favorable y después de 15 días de internamiento egresó con un segundo plan quirúrgico. Tuvo segunda intervención quirúrgica 2 meses después, donde se realizó toracotomía posterolateral izquierda con resección de tumor mediastinal en su totalidad; se reportó con adherencia a pericardio sin involucramiento de grandes vasos. Falleció durante la cirugía por alteraciones del ritmo cardiaco en 2 ocasiones, de tipo fibrilación ventricular, que no responde a maniobras avanzadas de reanimación cardiopulmonar.

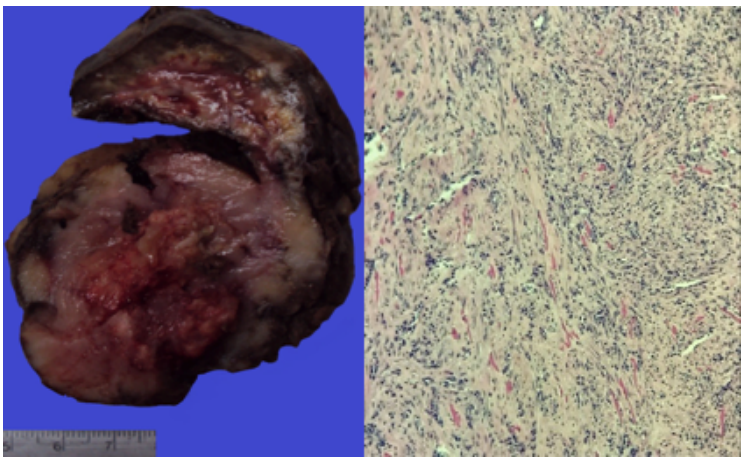

A **B**

Figura 4. A. Fragmento de tejido pulmonar de lóbulo inferior, color café claro, bordes regulares, de consistencia firme, con calcificaciones en su interior (flechas). B. Biopsia de tumor pulmonar con estroma colagenoso de celularidad variable con células fusiformes en haces que se entrecruzan en un patrón vagamente estoriforme.

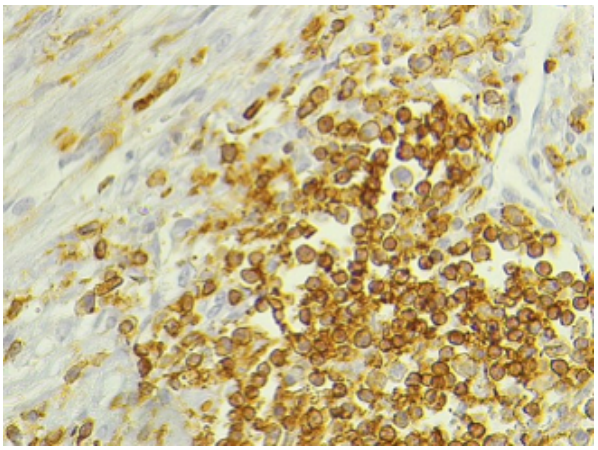

Figura 5. Corte histológico del tumor donde se muestra la inmunoperoxidasa para anticuerpo leucocitario común (CD45) reactiva en los linfocitos.

DISCUSIÓN

Las neoplasias primarias pulmonares en el paciente pediátrico son infrecuentes, con un cuadro clínico inespecífico, que comúnmente se confunde en el abordaje con procesos infecciosos o inflamatorios.[1] Por tal razón, en lo general, son de diagnóstico tardío, hasta dar sintomatología de compresión de estructuras adyacentes o por su persistencia en estudios radiológicos seriados.

El TMI era previamente conocido como pseudotumor inflamatorio, o sarcoma inflamatorio, y no fue hasta que Weiss en 1994 lo nombró como tal. Se define como una neoplasia poco común, de malignidad intermedia, derivada del mesodermo y se caracteriza por la proliferación de miofibroblastos con inflamación de células plasmáticas, linfocitos y eosinófilos.[3]

Es más común en pacientes pediátricos en la primera y segunda década de la vida (escolares y adultos jóvenes), y es el tumor primario de pulmón más frecuente en menores de 16 años, aunque se ha descrito en la literatura recientemente un caso de un lactante de 2 meses de edad con TMI en íleon.[4] No tiene prevalencia de sexo, aunque algunas literaturas mencionan predominio en sexo masculino. Su topografía en niños, principalmente, es en pulmón y estómago, aunque se describe un caso en Colombia de una niña de 6 años, a nivel hepático.[5] En adultos se ha descrito en cuello, laringe, carina e incluso en sistema nervioso central (meninges y cuarto ventrículo).[6,7] A pesar de ser una masa benigna histológicamente, su comportamiento es invasivo y puede llegar a malignizar y metastatizar hasta en 5% de los casos. Clínica y radiológicamente es similar a un proceso neoplásico, con 25% de riesgo de recurrencia local si no se reseca por completo.[7]

La etiología es multifactorial y poco conocida. Se describe como un proceso inflamatorio, crónico e idiopático con anomalías clonales.[7] Este proceso reactivo de inflamación y reparación se considera secundario a microorganismos como Virus de Epstein Barr, Herpes virus humano,[8] Mycoplasma, Campylobacter jejuni, Coxiella burnetii, E. coli, Actinomyces, Histoplasma y micobacterias (avium y tuberculosis), estos dos últimos principalmente en pacientes inmunocomprometidos, pero recién se ha descrito un caso en México de un masculino de 13 años de edad, inmunocompetente con TMI en intestino delgado, coinfectado con M. tuberculosis,[8] y otro de un masculino de 8 años de edad con TMI bronquial con cultivo positivo para *Mycobacterium avium*, previamente tratado con antifímicos por sospecha de tuberculosis.[4] Se han registrado casos con alteraciones del gen ALK, descubierto por la doctora Constance Griffin, y también rearreglos del cromosoma $2p^{23}$ en 50% de los casos. Se considera asociado en algunos casos a enfermedades autoinmunes como síndrome de Sjogren o polimiositis.[3,7,8]

El cuadro clínico es muy inespecífico y depende, por lo común, de la topografía tumoral. En la mayoría de los casos, los pacientes se presentan con pérdida de peso, fiebre de origen inespecífico, sudoración y malestar general. En el caso de ser de origen abdominal, los síntomas predominantes van desde cuadro de oclusión intestinal, dolor, acompañados de anemia por pérdidas sanguíneas, hasta ictericia progresiva en el caso de ser hepático. Los dos casos descritos en la literatura, de un niño de 8 años y una niña de 5 años con TMI gástrico, presentaron anemia severa, acompañados de sintomatología de cor anémico.[9,10] En el caso de TMI de pulmón, la sintomatología típica incluye tos, disnea, fiebre y hemoptisis; aproximadamente en 20% se constata el antecedente de infección pulmonar, cuadro que coincide con nuestro paciente, y con un caso descrito en España en el 2010 de una niña de 5 años de edad con dx de TMI pulmonar izquierdo con evidencia de metástasis cerebrales.[11]

Las anormalidades de laboratorio características son leucocitosis, anemia, trombocitosis, hipergammaglobulinemia, elevación de velocidad de sedimentación globular y de IgG4. A pesar de ser más común estas alteraciones cuando el tumor es gástrico, nuestro paciente con TMI pulmonar las presentó todas.[12] En los casos revisados en la literatura, no encontramos niveles de inmunoglobulina G tan elevados como las de nuestro paciente,

así como se observa que la hipergammaglobulinemia se presentó en los pacientes con tumores pulmonares o de la vía respiratoria.[4]

El diagnóstico definitivo del TMI es histológico, mostrando una proliferación de miofibroblastos, fibroblastos e histiocitos. Las células son positivas para vimentina, actina, músculo liso y desmina; y con CK, antígeno de membrana epitelial y proteína S−100 negativo. En 50% de los casos las células son positivas para ALK. Dichos resultados coinciden con la histología del tumor de nuestro paciente. Los estudios de imagen suelen revelar características de una masa benigna (homogénea, encapsulada), y solo en 10/25% de los pacientes se observan calcificaciones.[9]

El tratamiento de elección del TMI pulmonar es quirúrgico, como en nuestro paciente, lobectomía con una tasa de remisión del 78/100% a 3.3 años.[13] Cabe mencionar que la invasión local y la afectación secundaria del mediastino y de los hilios pulmonares son manifestaciones típicas del pseudotumor inflamatorio pulmonar, por lo cual siempre deberá haber un margen de seguridad en la resección, así como un plan quirúrgico adecuado para la localización del mismo.[11,13] Se describen, en la literatura, casos de metástasis cerebrales asociadas a TMI pulmonar. Los factores de riesgo relacionados con mala evolución, son la necesidad de una segunda intervención quirúrgica con una mortalidad de hasta 96% a 5 años, que coincide con el desenlace del caso presentado. Se han utilizado tratamientos no quirúrgicos como esteroides, radioterapia y quimioterapia en caso de pacientes con contraindicación quirúrgica, un gran número de lesiones o recurrencia.[13]

Debido a que el TMI pulmonar es una entidad de sintomatología y cuadro clínico inespecífico, se deberá sospechar en todo paciente en la primera o segunda década de la vida con cuadro clínico de astenia, adinamia, pérdida de peso, infecciones recidivantes de vías aéreas inferiores, tos, disnea progresiva, laboratoriales con anemia, plaquetosis reactiva e hipergammaglobulinemia, y radiología con masa bien delimitada, en mediastino medio o posterior, con características invasivas, puesto que el diagnóstico oportuno evita las invasión a mediastino e hilios pulmonares y mejora el pronóstico del paciente.

REFERENCIAS

1. Ucar ME, Ibáñez O. Tumores pulmonares en Pediatría. Rev Chil Enferm Resp. 2012; 28: 199-200.

2. Molina-Garrido MJ, Guillén-Ponce C, Guirado-Risueño M, Martínez y Sevila C, Carrato-Mena A. Diagnóstico diferencial de las gammapatías monoclonales. Anales Medicina Interna (Madrid). 2006; 23 (11): 546-551.

3. Astudillo A. Claves diagnósticas en tumores miofibroblásticos. Instituto Universitario de Oncología, mayo 2013.

4. Oscoz-Lizarbe M, Hualde-Olascoaga J, Rúperez-García E, Molins-Castiella T, Sagaseta de Ilúrdoz, Uranga MM, Molina-Garicano J. Tumor miofibroblástico en la edad pediátrica. A propósito de 3 casos. Anales Pedia. 2009; 71: 331-335.

5. Valencia-López F, Salazar-Gómez O, Cárdenas-Zuluaga C, Arango de Samper B. Seudotumor inflamatorio de Hígado. Revista Colombiana Cirugía. 2002; 17: 4.

6. Moyano D, Arancibia R, Fuentes G, Bermeo J, Lozano C, Sáez E. Tumor miofibroblástico de laringe: Reporte de caso clínico y revisión de literatura. Rev Otorrinolar Cir Cab Cue. 2016; 76: 91-98.

7. De las Heras Carballo T, Brea-Álvarez B, Tunon-Gómez M, Moeinvaziri M , EscribanoPérez M, Rodríguez-Lizarbe I. Enfermedades inflamatorias de estirpe linfoide con afectación del sistema nervioso central. NO LINFOMAS. Presentación Electrónica Educativa. Sociedad Española de Radiología médica. 2014; 6-7.

8. Hernández-Porras M, González-Saldaña N, Recillas-Ducker JV. Tumor miofibroblástico inflamatorio de intestino delgado con reacción leucemoide asociado a Mycobacterium tuberculosis en un niño inmunocompetente. Rev Enferm Infec Pedia. 2013; XXVII (105): 350-355.

9. Delgado M, Noroño M, Figuera Z, León P, Reymundez ME, González Ileana, et al. Tumor miofibroblástico inflamatorio: Presentación de dos casos pediátricos. Rev Gen. 2011; 65 (4): 367-370.

10. López-Ibarra S, Calderón-Elvir C, Carrasco-Daza D, Ocampo-Roosens V. Tumor miofibroblástico inflamatorio gástrico en un niño de ocho años de edad. Acta Pediá Méx. 2011; 32 (6): 332-336.

11. Fernández del Castillo-Ascanio M, González-González C, Pascual-Pérez C, Rodríguez-Delgado LE. Seudotumor inflamatorio en paciente pediátrico. Rev RAD. 2013; 55: 82-85.

12. El Behery MM, et al. Primary gastric tumors in infancy and childhood. Saudy Med J. 2003; 24 (5): S41.

13. Fornell-Pérez R, Santana-Montesdeoca JM, García-Villar C, Camacho-García MC. Dos formas de presentación del seudotumor inflamatorio pulmonar. Arch Bronconeum. 2012; 48: 296-299.

14. Ucar G, Ibáñez B, Ferrari R, Pollono F. Tumores pulmonares en pediatría. Rev Chil Enferm Resp. 2012; 28 (3): 199-211.

Obituario

Dr. Guillermo Cisneros López

Falleció el 25 de junio de 2017. Cirujano Pediatra. Socio fundador y miembro del Colegio de Pediatras del Estado de Sonora, Trabajó en el Instituto Mexicano del Seguro Social, fue maestro de la escuela de medicina de la Universidad de Sonora, Médico de la Comisión de Box y Lucha del Estado de Sonora. Apasionado del motociclismo. Cirujano Pediatra en el HIES donde laboraba en el departamento de Auditoría Médica.

Descanse en Paz.

Dra. Elba Vázquez-Pizaña

Falleció el día 22 de agosto del 2017. Estudió Medicina en el Instituto Politécnico Nacional, realizó su residencia en pediatría en el Hospital Infantil del Estado de Sonora (HIES). Obtuvo su grado de Maestría en Educación por la Universidad del Noroeste. Miembro de la Academia Mexicana de Pediatría y de muchas otras organizaciones. La Dra. Vázquez fue una persona incansable en todos los puestos en donde estuvo tanto en el HIES como en organizaciones pediátricas nacionales e internacionales.

Descanse en Paz.

Convocatorias

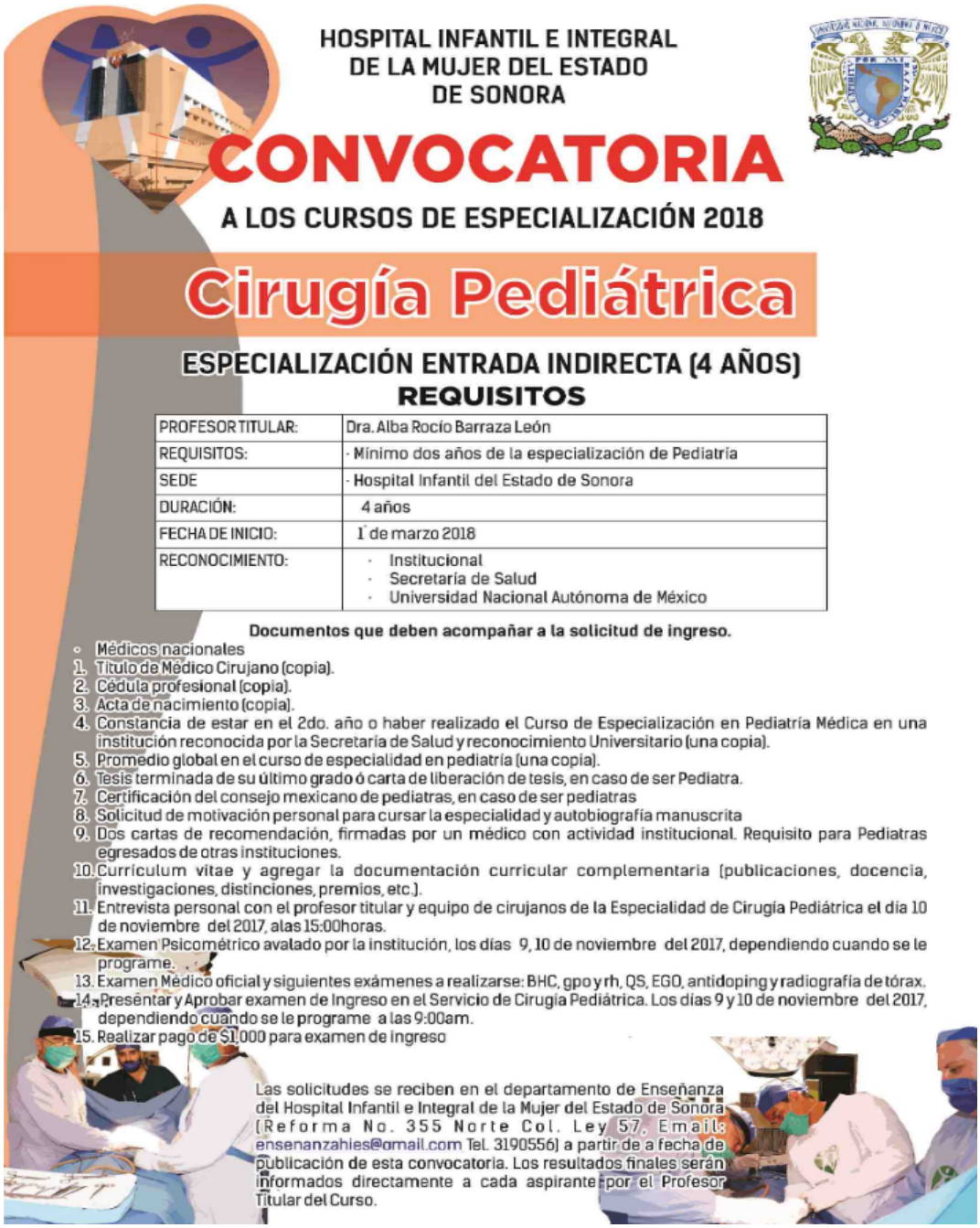

HOSPITAL INFANTIL E INTEGRAL DE LA MUJER DEL ESTADO DE SONORA

CONVOCATORIA

A LOS CURSOS DE ESPECIALIZACIÓN 2018

Cirugía Pediátrica

ESPECIALIZACIÓN ENTRADA INDIRECTA (4 AÑOS)

REQUISITOS

PROFESOR TITULAR:	Dra. Alba Rocío Barraza León
REQUISITOS:	· Mínimo dos años de la especialización de Pediatría
SEDE	· Hospital Infantil del Estado de Sonora
DURACIÓN:	4 años
FECHA DE INICIO:	1° de marzo 2018
RECONOCIMIENTO:	· Institucional · Secretaría de Salud · Universidad Nacional Autónoma de México

Documentos que deben acompañar a la solicitud de ingreso.

- Médicos nacionales

1. Título de Médico Cirujano (copia).
2. Cédula profesional (copia).
3. Acta de nacimiento (copia).
4. Constancia de estar en el 2do. año o haber realizado el Curso de Especialización en Pediatría Médica en una institución reconocida por la Secretaría de Salud y reconocimiento Universitario (una copia).
5. Promedio global en el curso de especialidad en pediatría (una copia).
6. Tesis terminada de su último grado ó carta de liberación de tesis, en caso de ser Pediatra.
7. Certificación del consejo mexicano de pediatras, en caso de ser pediatras
8. Solicitud de motivación personal para cursar la especialidad y autobiografía manuscrita
9. Dos cartas de recomendación, firmadas por un médico con actividad institucional. Requisito para Pediatras egresados de otras instituciones.
10. Currículum vitae y agregar la documentación curricular complementaria (publicaciones, docencia, investigaciones, distinciones, premios, etc.).
11. Entrevista personal con el profesor titular y equipo de cirujanos de la Especialidad de Cirugía Pediátrica el día 10 de noviembre del 2017, alas 15:00horas.
12. Examen Psicométrico avalado por la institución, los días 9, 10 de noviembre del 2017, dependiendo cuando se le programe.
13. Examen Médico oficial y siguientes exámenes a realizarse: BHC, gpo y rh, QS, EGO, antidoping y radiografía de tórax.
14. Presentar y Aprobar examen de Ingreso en el Servicio de Cirugía Pediátrica. Los días 9 y 10 de noviembre del 2017, dependiendo cuando se le programe a las 9:00am.
15. Realizar pago de $1,000 para examen de ingreso

Las solicitudes se reciben en el departamento de Enseñanza del Hospital Infantil e Integral de la Mujer del Estado de Sonora (Reforma No. 355 Norte Col. Ley 57. Email: ensenanzahies@gmail.com Tel. 3190556) a partir de a fecha de publicación de esta convocatoria. Los resultados finales serán informados directamente a cada aspirante por el Profesor Titular del Curso.

Convocatorias

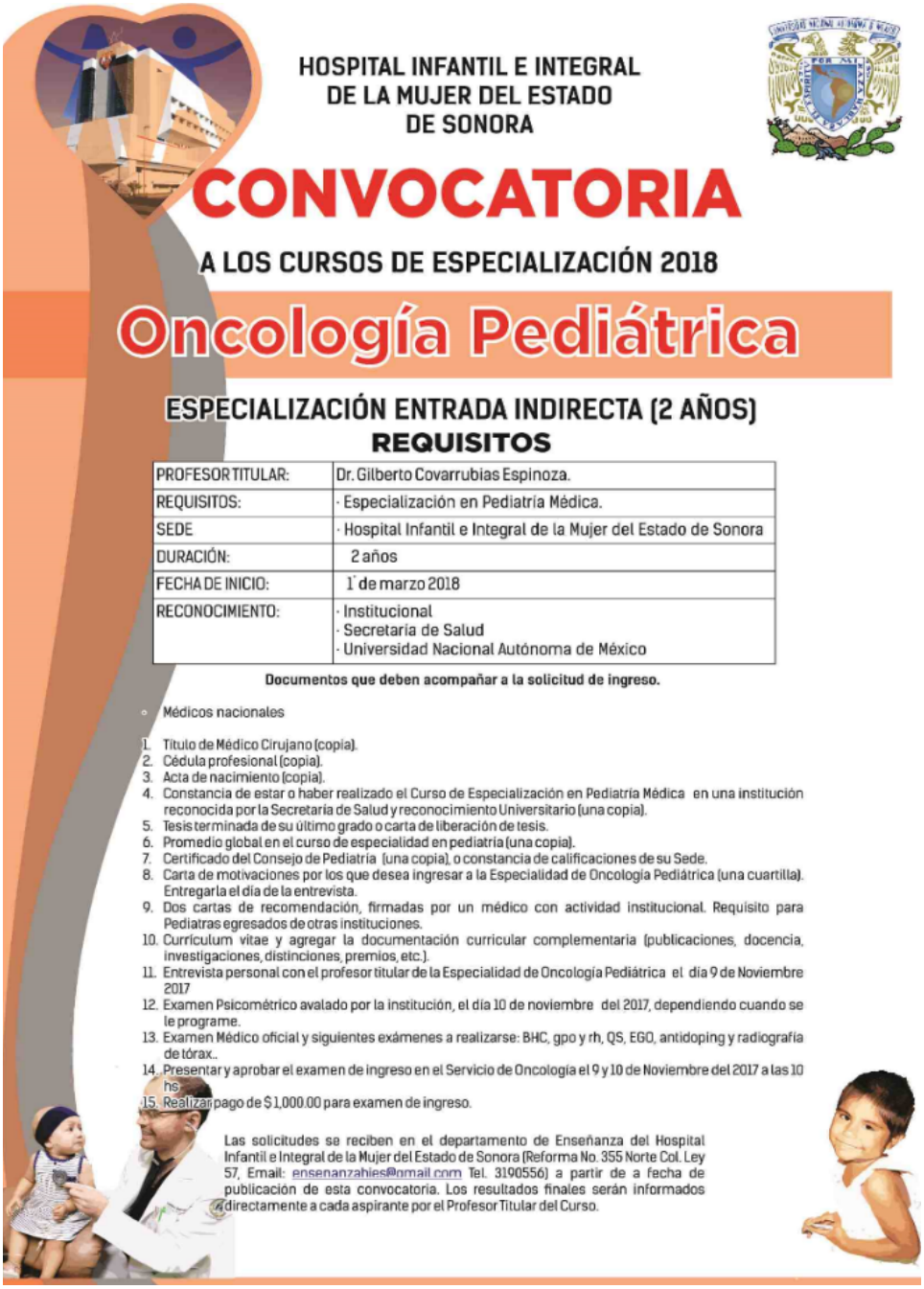

HOSPITAL INFANTIL E INTEGRAL
DE LA MUJER DEL ESTADO
DE SONORA

CONVOCATORIA

A LOS CURSOS DE ESPECIALIZACIÓN 2018

Oncología Pediátrica

ESPECIALIZACIÓN ENTRADA INDIRECTA (2 AÑOS)

REQUISITOS

PROFESOR TITULAR:	Dr. Gilberto Covarrubias Espinoza.
REQUISITOS:	· Especialización en Pediatría Médica.
SEDE	· Hospital Infantil e Integral de la Mujer del Estado de Sonora
DURACIÓN:	2 años
FECHA DE INICIO:	1° de marzo 2018
RECONOCIMIENTO:	· Institucional · Secretaría de Salud · Universidad Nacional Autónoma de México

Documentos que deben acompañar a la solicitud de ingreso.

- Médicos nacionales

1. Título de Médico Cirujano (copia).
2. Cédula profesional (copia).
3. Acta de nacimiento (copia).
4. Constancia de estar o haber realizado el Curso de Especialización en Pediatría Médica en una institución reconocida por la Secretaría de Salud y reconocimiento Universitario (una copia).
5. Tesis terminada de su último grado o carta de liberación de tesis.
6. Promedio global en el curso de especialidad en pediatría (una copia).
7. Certificado del Consejo de Pediatría (una copia), o constancia de calificaciones de su Sede.
8. Carta de motivaciones por los que desea ingresar a la Especialidad de Oncología Pediátrica (una cuartilla). Entregarla el día de la entrevista.
9. Dos cartas de recomendación, firmadas por un médico con actividad institucional. Requisito para Pediatras egresados de otras instituciones.
10. Currículum vitae y agregar la documentación curricular complementaria (publicaciones, docencia, investigaciones, distinciones, premios, etc.).
11. Entrevista personal con el profesor titular de la Especialidad de Oncología Pediátrica el día 9 de Noviembre 2017
12. Examen Psicométrico avalado por la institución, el día 10 de noviembre del 2017, dependiendo cuando se le programe.
13. Examen Médico oficial y siguientes exámenes a realizarse: BHC, gpo y rh, QS, EGO, antidoping y radiografía de tórax..
14. Presentar y aprobar el examen de ingreso en el Servicio de Oncología el 9 y 10 de Noviembre del 2017 a las 10 hs.
15. Realizar pago de $ 1,000.00 para examen de ingreso.

Las solicitudes se reciben en el departamento de Enseñanza del Hospital Infantil e Integral de la Mujer del Estado de Sonora (Reforma No. 355 Norte Col. Ley 57, Email: ensenanzahies@gmail.com Tel. 3190556) a partir de a fecha de publicación de esta convocatoria. Los resultados finales serán informados directamente a cada aspirante por el Profesor Titular del Curso.

LINEAMIENTO PARA AUTORES

1.- El Boletín Clínico del Hospital Infantil del Estado de Sonora (BCHIES) es una publicación de la Asociación Médica del Hospital Infantil del Estado de Sonora, y acepta para revisión informes y aquellos trabajos científicos que se refieran a la pediatría y a la salud de niños y adolescentes.
2.- Los trabajos enviados deberán ser originales e inéditos. Eventualmente se recibirán editoriales o escritos de interés general.
3.- Los manuscritos se prepararán conforme lo establece el Comité Internacional de Editores de Revistas Médicas. Recommendations for the Conduct, Reporting, Editing, and Publication of Scholarly Work in Medical Journals. Updated December 2014.www.icmje.org/icmje-recommendations.pdf. Una versión en español está disponible en: http://www.medigraphic.com/requisitos
4.- Los trabajos se enviarán vía electrónica a la siguiente dirección de correo: **bolclinhies@gmail.com**, se anexarán como primer documento: lista de cotejo verificada, consentimiento de los autores y cesión de derechos.
5.- El editor y co-editores decidirán qué manuscrito será enviado a los revisores. No se aceptarán trabajos incompletos o presentados en forma inadecuada.
5.- Los trabajos serán enviados a dos revisores expertos, quienes en un plazo no mayor de 6 semanas, darán su dictamen: aceptado, aceptado con modificaciones y no aceptado para su publicación. En caso de ser necesario, se puede consultar a un tercer revisor. Los formatos de los trabajos pueden ser los siguientes: artículo original, artículo de revisión, caso clínico, artículos especiales, noticias y cartas al editor. Los editoriales se realizan por invitación directa del editor, quien además informará a los autores principales sobre el proceso de revisión y su dictamen final.
6.- Todos los textos del manuscrito deberán escribirse a doble espacio, letra Arial 12, con márgenes de 2.5 cm; las páginas deberán numerarse, iniciando desde el título. La extensión del texto no deberá superar las 4,000 palabras o 15 cuartillas.
7.- Título. Se colocará en la hoja frontal, tanto en inglés como en español; deberá ser conciso, pero informativo, e ir seguido del nombre del autor o autores y su adscripción institucional. En la hoja de presentación se deberá anotar, además, la dirección, teléfono y correo electrónico del autor principal o responsable de la correspondencia.
8.- Resumen. Deberá estar estructurado de acuerdo con los reglamentos y de 250 palabras máximo, tanto en español como en inglés. Las palabras clave no deben de ser más de 6.
9.- Abreviaturas. Sólo se aceptarán las de uso común, se debe evitar su uso en el título y en el resumen. Cuando se empleen en el texto por primera vez, la abreviatura extendida debe ir seguido de la abreviatura entre paréntesis.
10.- Cuadros. Llevarán interlineado a doble espacio, cada uno en hoja, numerados según el orden de aparición; el número y título del cuadro aparecen arriba del mismo y la nota explicatoria en la parte inferior.
11.- Leyenda de figuras. Llevarán interlineado a doble espacio y estar numeradas de acuerdo con su orden de aparición, así como proveer suficiente información para permitir la interpretación de la figura sin necesidad de referirse al texto.
12.- Figuras. Las imágenes tanto de fotografía o estudios radiológicos deben ser originales y con alta calidad de impresión. Si se utilizan fotografías identificables de pacientes, se deberán acompañar de su permiso escrito para su publicación, ya sea el mismo paciente o un familiar quien lo haga. En caso de no contar con el permiso, las imágenes deberán modificarse.
13.- Responsabilidades de los autores:
El trabajo debe ser inédito y no haber sido enviado a otra publicación,
tener disposición de aportar a los editores la información adicional que se le solicite,
autorizar al autor principal la revisión de la copia editada, para la toma de decisiones pertinentes respecto al trabajo, antes de sea publicado,
en su caso, enviar dictamen de aprobación del Comité de Ética en Investigación,
especificar en el contenido del artículo la presencia y/o ausencia de conflicto de interés.
14.- Dirigir correspondencia a:
Dr. Jaime G. Hurtado Valenzuela.Editor del Boletín Clínico del Hospital Infantil del Estado de Sonora.Reforma Norte 355, entre Avenida 8 y 11, Colonia Ley 57. CP 83100. Teléfono: (662) 2890600 ext. 80734.Hermosillo Sonora, México. Correo electrónico: **bolclinhies@gmail.com**

BOLETÍN CLÍNICO DEL HOSPITAL INFANTIL DEL ESTADO DE SONORA

LISTA DE COTEJO Y CONSENTIMIENTO DE AUTORÍA

Antes de enviar su manuscrito, verifique por favor que su documento cumpla con los lineamientos establecidos por la revista

Lineamiento	Verificado por el autor	Verificado por BCHIES
Carta de consentimiento de todos los autores y cesión de derechos		
Página frontal completa		
Resumen en español e inglés con título y palabras clave (de 3 a 6)		
Texto con los apartados específicos para el tipo de artículo		
Referencias bibliográficas en formato Vancouver		
Tablas y figuras en páginas independientes		
El manuscrito deberá estar escrito en Arial 12, márgenes de 2.5 cm y a doble espacio		
Las páginas numeradas		

Los abajo firmantes manifiestan que este artículo es original, que no ha sido enviado a publicación a otra revista, que están de acuerdo con el orden de autoría. En caso de aceptarse para su publicación autorizan la transferencia de los derechos de autor.

Nombre	Firma
_____	_____
Primer Autor	
_____	_____
Coautor	
_____	_____
Coautor	
_____	_____
Coautor	
_____	_____
Coautor	
_____	_____
Coautor	